

## Plasma rico en plaquetas intraóseo en la gonartrosis primaria de la rodilla

Intraosseous infiltration of Platelet Rich Plasma for primary knee osteoarthritis

Alejandro Álvarez López<sup>1</sup> \* <https://orcid.org/0000-0001-8169-2704>

Valentina Valdebenito Aceitón<sup>2</sup> <https://orcid.org/0000-0002-8357-8830>

Sergio Ricardo Soto-Carrasco<sup>2</sup> <https://orcid.org/0000-0002-8737-1706>

Julio Francisco Rivero Hernández<sup>3</sup> <https://orcid.org/0000-0002-6922-2782>

<sup>1</sup>Universidad de Ciencias Médicas de Camagüey. Hospital Pediátrico Provincial Dr. Eduardo Agramonte Piña. Departamento de Ortopedia y Traumatología. Camagüey, Cuba.

<sup>2</sup>Universidad Católica de la Santísima Concepción. Concepción, Chile.

<sup>3</sup>Universidad de Ciencias Médicas de la Habana. Centro Nacional de Rehabilitación Hospital Julio Díaz González. Departamento de Ortopedia y Traumatología. La Habana, Cuba.

Autor para la Correspondencia: [aal.cmw@infomed.sld.cu](mailto:aal.cmw@infomed.sld.cu)

### RESUMEN

**Fundamento:** la gonartrosis es una entidad de curso lento y progresivo que termina en la destrucción articular. El empleo de métodos alternativos, basados en la medicina regenerativa como el de la aplicación de plasma rico en plaquetas por vía intraósea, es un modalidad terapéutica que alivia el dolor y mejora la capacidad funcional de enfermos con gonartrosis primaria.

**Objetivo:** actualizar los conocimientos en relación al uso del plasma rico en plaquetas por vía intraósea en gonartrosis.

**Métodos:** la búsqueda y análisis de la información se realizó en un periodo de cuatro meses (primero de enero de 2022 al 30 de abril de 2022) y se emplearon las siguientes palabras: *platelet-rich plasma and knee osteoarthritis, intraosseous injection of platelet-rich plasma*. A partir de la información obtenida se realizó una revisión bibliográfica de un total de 203 artículos publicados en las bases de datos PubMed, Hinari, SciELO y Medline mediante el gestor de búsqueda y administrador de referencias EndNote.

**Resultados:** se mencionan las principales indicaciones, así como las etapas para realizar el procedimiento. Se describe la técnica a emplear como la frecuencia de su aplicación. Se hace referencia a las principales diferencias entre las vías intrarticular e intraósea.

**Conclusiones:** la aplicación del PRP en pacientes con gonartrosis constituye una variedad de tratamiento útil. La administración intraósea ofrece ventajas en relación a la mejoría de los síntomas y signos de esta enfermedad.

**Palabras clave:** plasma rico en plaquetas; gonartrosis; administración intraósea

## ABSTRACT

**Background:** gonarthrosis is an entity with a slow and progressive course that ends with joint destruction. The use of alternative methods, based on regenerative medicine such as the intraosseous application of platelet-rich plasma, is a therapeutic modality that relieves pain and improves the functional capacity of patients with primary gonarthrosis.

**Aim:** to update knowledge regarding the use of platelet-rich plasma intraosseously.

**Methods:** the search and analysis of the information was carried out in a period of four months (January 1, 2022 to April 30, 2022) and the following words were used: platelet-rich plasma and knee osteoarthritis, intraosseous injection of platelet-rich plasma. Based on the information obtained, a bibliographic review of a total of 203

articles published in the PubMed, Hinari, SciELO and Medline databases was carried out using the search engine and reference manager EndNote.

**Development:** the main indications are mentioned, as well as the steps to carry out the procedure. The technique to be used is described as the frequency of its application. Reference is made to the main differences between the intraarticular and intraosseous routes. **Outcome:** the application of PRP in patients with knee osteoarthritis constitutes a variety of useful treatment. The intraosseous administration offers advantages in relation to the improvement of symptoms and signs of this disease.

**Keywords:** Platelet-Rich Plasma; knee osteoarthritis; intra-osseous administration

Recibido: 02/09/2022

Aprobado: 19/12/2022

## Introducción

La gonartrosis es una entidad de curso lento y progresivo que termina en la destrucción articular. Se caracteriza entre otros síntomas y signos por dolor de tipo mecánico, limitación del movimiento articular, crepitación y bloqueo articular.<sup>(1),(2),(3)</sup> Según Delgado D.<sup>(4)</sup> et al, más del 50 % de la población por encima de 50 años está afectada por esta entidad.

El diagnóstico de la gonartrosis en especial la de tipo primaria es de tipo clínico, radiológico, histológico y artroscópico. De ahí, la aplicación criterios diagnósticos como los descritos por Hochberg MC.<sup>(5)</sup>

En relación a los exámenes complementarios, los de tipo imagenológicos son de gran utilidad. Entre ellos, resalta por sus características, disponibilidad y bajo costo, la radiografía simple. Esta aporta elementos como la presencia de estrechamiento del espacio articular, esclerosis y quistes subcondrales, además de osteofitos. Por su parte, la imagen de resonancia magnética ofrece detalles de las partes blandas,

grosor del cartílago articular y el estado del hueso subcondral, este último representado en esta entidad por edema óseo.<sup>(6),(7),(8)</sup>

Los pilares del tratamiento se sostienen en dos grandes grupos, por un lado el conservador y por otro el quirúrgico. En el primero, se incluye la terapia física y de rehabilitación, cambio del estilo de vida, uso de analgésicos y antiinflamatorios no esteroideos. Por su parte, el segundo pilar incluye modalidades como la artroscopia, osteotomías a nivel tibial o femoral, ostectomía del peroné, así como el de artroplastias de forma parcial o total de la articulación.<sup>(9),(10),(11)</sup>

El empleo de métodos alternativos, basados en la medicina regenerativa como el de la aplicación de plasma rico en plaquetas (PRP) por vía intraósea, es un modalidad terapéutica que alivia el dolor y mejora la capacidad funcional de enfermos con gonartrosis primaria.<sup>(12),(13)</sup>

Debido a la importancia y frecuencia de esta entidad degenerativa en la población cubana y la aplicación de un método alternativo de tratamiento como lo es la aplicación de PRP intraóseo, los autores de este trabajo tienen como objetivo abundar en el tema mediante una revisión bibliográfica, en especial en la indicación de esta modalidad, técnica de aplicación y resultados.

## Métodos

La búsqueda y análisis de la información se realizó en un periodo de dos meses (primero de junio de 2022 al 31 de julio de 2022) y se emplearon las siguientes palabras: *platelet-rich plasma and knee osteoarthritis, intraosseous injection of platelet-rich plasma*. A partir de la información obtenida se realizó una revisión bibliográfica de un total de 215 artículos publicados en las bases de datos PubMed, Hinari, SciELO y Medline mediante el gestor de búsqueda y administrador de referencias EndNote, de ellos se utilizaron 34 citas seleccionadas para realizar la revisión, todas ellas de los últimos cinco años.

Se consideraron estudios de pacientes a los que se les aplicó el PRP por presentar gonartrosis. Los trabajos en animales fueron excluidos, así como los que reflejan la

aplicación intraósea del PRP en pacientes con entidades como: necrosis avascular y fracturas por insuficiencia.

## Desarrollo

Los pacientes con gonartrosis liberan sustancias pro-inflamatorias y activan las proteinasas, lo cual es responsable del proceso degenerativo y muerte de los condrocitos. La mayoría de las variedades de tratamiento están encaminadas al alivio de los síntomas y signos, pero no están dirigidos a restaurar el estado bioquímico presente en la enfermedad.<sup>(14),(15)</sup>

La progresión de la gonartrosis se relaciona con la pérdida del balance entre las citoquinas pro-inflamatorias como interleucinas (IL) de tipo IL1, factor de necrosis tumoral y citoquina antiinflamatorias como las IL4, IL10 y la IL1ra. Este desbalance favorece la destrucción del cartílago articular a través de las enzimas proteolíticas.<sup>(16),(17)</sup>

El hueso subcondral se ve afectado por entidades entre las que se encuentran: traumatismos, artrosis, fracturas por insuficiencia y osteonecrosis. La pérdida de la integridad de esta zona se relaciona de forma directa con la rápida progresión de la gonartrosis. La relación entre el hueso subcondral y el cartílago se describe como la unidad osteocondral.<sup>(18),(19)</sup>


La administración de medicamentos como los alendronatos ha mostrado mejorías en la calidad y estructura del hueso subcondral, lo que previene la pérdida del cartílago. Por esta razón, es razonable pensar que la administración de PRP en esta zona estimula el proceso de reparación biológica a través de su efecto antiinflamatorio y la activación de la respuesta anti-oxidante. Debido a estos elementos se crea un ambiente biológico favorable que tiene un impacto positivo en el remodelamiento óseo y el crecimiento fibro-neuro-vascular.<sup>(20),(21)</sup>

La principal indicación del PRP intraóseo es la presencia de dolor en pacientes con gonartrosis en los que se demuestre por IRM la afección del hueso subcondral. Dentro de las ventajas de esta técnica encontramos que es de invasión mínima, favorece la movilización precoz después del procedimiento, preserva la articulación,

retrasa la necesidad de otras modalidades de tratamiento quirúrgico como las osteotomías y artroplastias, además que favorece la reparación de las lesiones causadas por el proceso degenerativo.<sup>(22),(23)</sup>

El procedimiento en la aplicación de PRP en pacientes con gonartrosis, se divide en tres etapas, la primera relacionada con la extracción de la sangre de los enfermos para la preparación del PRP en condiciones específicas, las que no se describe en esta investigación. La segunda etapa consiste en la administración del PRP tanto de forma intraósea como intrarticular de forma aislada o combinada.<sup>(24),(25)</sup>

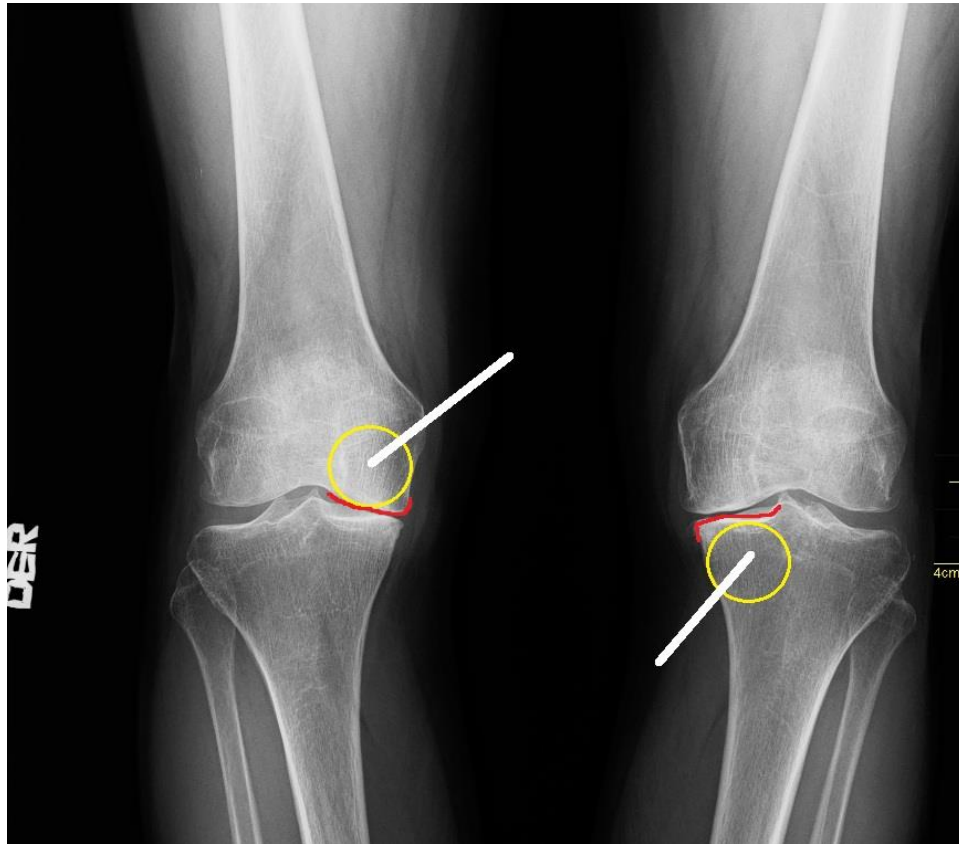
El trocar a emplear en la técnica de PRP intraóseo debe ser grueso y alargado como se muestra en la figura 1.



**Fig. 1** Trocar empleado para la descompresión subcondral e infiltración del plasma rico en plaquetas.

En caso de la aplicación intraósea se deben tener en cuenta una serie de detalles técnicos que se describe en la figura 2. La introducción del trocar debe ser de 45 grados en relación al eje del cuerpo y se posiciona a un centímetro de la superficie articular. Con la punción del trocar se descomprime el área subcondral y se administra el PRP. La fluoroscopia facilita la colocación del trocar en el espacio

subcondral, pero el principal inconveniente radica en la mayor exposición a radiaciones, de ahí que se recomienda por algunos autores como Lam KHS et al.<sup>(26)</sup> el empleo del ultrasonido donde se toma como punto de referencia el menisco.



**Fig. 2** Imagen representativa del lugar para la descompresión subcondral e infiltración del plasma rico en plaqueta. El círculo amarillo representa la zona a realizar el procedimiento, la línea roja indica la superficie articular y la blanca el ángulo de inclinación de 45 grados y distancia del trocar de la superficie articular a un centímetro de la superficie articular.

Las principales diferencias entre la aplicación de PRP intrarticular e intraóseo están sustentadas en parámetros como cantidad de mililitros a administrar, distancia de la superficie articular, frecuencia, ángulo de inclinación de la aguja y número de aplicaciones, como se muestra en el cuadro 1.<sup>(27),(28),(29)</sup>

**Tabla 1.** Diferencias entre la aplicación del plasma rico en plaquetas intrarticular e intraóseo

Parámetros	Intrarticular	Intraóseo
Cantidad	De 3 a 5 ml.	5 ml para el fémur y la tibia.
Distancia de la superficie articular	Variable	A 1 cm de la superficie articular
Angulo de inclinación	Variable	45 grados
Número de aplicaciones	De una a tres.	Única

Por su parte la tercera etapa es opcional y consiste en la realización de un procedimiento artroscópico que ayuda a confirmar el diagnóstico de gonartrosis, identificar y tratar lesiones intrarticulares y verificar si existe salida del PRP al espacio articular cuando se coloca en el espacio subcondral, esto es posible debido a la permeabilidad y duplicidad de la zona *Tidemark*.<sup>(30),(31)</sup>

La administración del plasma rico en plaquetas intraóseo ofrece resultados favorables en el tratamiento de pacientes con gonartrosis, tanto de forma aislada o en combinación con la vía intrarticular según lo reportado por varios autores (Cuadro 2).<sup>(23),(27),(32),(33)</sup>

**Tabla 2.** Resultados de varios autores en relación a la aplicación del plasma rico en plaquetas por la vía intraósea

Autores	Año	Seguimiento en meses	Conclusiones de la investigación
Su K <sup>(32)</sup> et al.	2018	18	Se obtuvieron mejores resultados en el grupo de enfermos a los que se les administró PRP intraóseo al compararlo con el empleo de PRP intrarticular y ácido hialurónico.
Sánchez M <sup>(23)</sup> et al.	2019	12	La combinación de PRP intrarticular e intraóseo es superior al solo uso de PRP intrarticular.
Lychagin A <sup>(33)</sup> et al.	2021	12	Mediante esta técnica se observó mejoría del dolor según la escala visual analógica y mejor función al emplear la escala WOMAC.
Barman A <sup>(27)</sup> et al.	2022	6	Se obtuvo alivio del dolor y mejoría funcional según escala evaluativa KOOS.



Según Betzler BK et al,<sup>(34)</sup> en una revisión sistemática de seis investigaciones en 167 pacientes sobre el empleo del plasma intraóseo en la gonartrosis llegaron a la conclusión de que el procedimiento es seguro y efectivo.

## Conclusiones

La aplicación del PRP en pacientes con gonartrosis constituye una variedad de tratamiento útil para el manejo de esta enfermedad. Su administración intraósea y/o intrarticular ha demostrado mejorar significativamente los síntomas y signos de los pacientes

## Referencias bibliográficas

1. Billesberger LM, Fisher KM, Qadri YJ, Boortz-Marx RL. Procedural treatments for knee osteoarthritis: a review of current injectable therapies. Pain Res Manag [Internet]. 2020 Feb [Citado 26 Oct 2021];2020: [aprox. 3 p.]. Disponible en: <https://www.hindawi.com/journals/prm/2020/3873098/>
2. Sit RWS, Wu RWK, Law SW, Zhang DD, Yip BHK, Ip AKK, et al. Intra-articular and extra-articular platelet-rich plasma injections for knee osteoarthritis: A 26-week, single-arm, pilot feasibility study. Knee [Internet]. 2019 Oct [Citado 26 Oct 2021];26(5):[aprox. 8 p.]. Disponible en: [https://linkinghub.elsevier.com/retrieve/pii/S0968-0160\(19\)30159-0](https://linkinghub.elsevier.com/retrieve/pii/S0968-0160(19)30159-0)
3. Chen Z, Wang C, You D, Zhao S, Zhu Z, Xu M. Platelet-rich plasma versus hyaluronic acid in the treatment of knee osteoarthritis: a meta-analysis. Medicine (Baltimore) [Internet]. 2020 Mar [Citado 26 Oct 2021];99(11): [aprox. 4 p.]. Disponible en: <https://pubmed.ncbi.nlm.nih.gov/32176063/>
4. Delgado D, Garate A, Vincent H, Bilbao AM, Patel R, Fiz N, et al. Current concepts in intraosseous Platelet-Rich Plasma injections for knee osteoarthritis. J Clin Orthop Trauma [Internet]. 2019 Jan-Feb [Citado 26 Oct 2021];10(1): [aprox. 5 p.]. Disponible en: [https://linkinghub.elsevier.com/retrieve/pii/S0976-5662\(18\)30483-1](https://linkinghub.elsevier.com/retrieve/pii/S0976-5662(18)30483-1)

5. Hochberg MC, Altman RD, Brandt KD, Clark BM, Dieppe PA, Griffin MR, *et al.* Guidelines for the medical management of osteoarthritis. Part II: Osteoarthritis of the knee. *Arthritis Rheum* [Internet]. 1995 Nov [Citado 26 Oct 2021];38(11): [aprox. 5 p.]. Disponible en: <https://pubmed.ncbi.nlm.nih.gov/7488273/>
6. Sharma L. Osteoarthritis of the Knee. *N Engl J Med.* 2021 Jan 7;384(1):51-59. doi: 10.1056/NEJMc1903768 <https://pubmed.ncbi.nlm.nih.gov/33406330/>
7. Lee LS, Chan PK, Fung WC, Chan VWK, Yan CH, Chiu KY. Imaging of knee osteoarthritis: A review of current evidence and clinical guidelines. *Musculoskeletal Care.* 2021 Sep;19(3):363-374. doi: 10.1002/msc.1536. <https://pubmed.ncbi.nlm.nih.gov/33387447/>
8. Dong BQ, Lin XX, Wang LC, Wang Q, Hong LW, Fu Y, *et al.* Difference of musculoskeletal ultrasound imaging of focus of knee joint tendon between patients with knee osteoarthritis and healthy subjects. *Zhongguo Zhen Jiu.* 2021 Mar 12;41(3):303-6. doi: 10.13703/j.0255-2930.20200317-k0001 <https://pubmed.ncbi.nlm.nih.gov/33798314/>
9. Jang S, Lee K, Ju JH. Recent Updates of Diagnosis, Pathophysiology, and Treatment on Osteoarthritis of the Knee. *Int J Mol Sci.* 2021 Mar 5;22(5):2619. doi: 10.3390/ijms22052619. <https://pubmed.ncbi.nlm.nih.gov/33807695/>
10. Kan HS, Chan PK, Chiu KY, Yan CH, Yeung SS, Ng YL, *et al.* Non-surgical treatment of knee osteoarthritis. *Hong Kong Med J.* 2019 Apr;25(2):127-133. doi: 10.12809/hkmj187600. <https://pubmed.ncbi.nlm.nih.gov/30919810/>
11. Quinn RH, Murray JN, Pezold R, Sevarino KS. Surgical Management of Osteoarthritis of the Knee. *J Am Acad Orthop Surg.* 2018 May 1;26(9):e191-e193. doi: 10.5435/JAAOS-D-17-00424. <https://pubmed.ncbi.nlm.nih.gov/29688919/>
12. Akhlaque U, Ayaz SB, Akhtar N. Efficacy of intra-articular autologous platelet rich plasma injection in primary knee osteoarthritis: a quasi-experimental study. *J Pak Med Assoc* [Internet]. 2020 Dec [Citado 26 Oct 2021];70(12(A)): [aprox. 3 p.]. Disponible en: <https://pubmed.ncbi.nlm.nih.gov/33475587/>
13. Bansal H, Leon J, Pont JL, Wilson DA, Bansal A, *et al.* Platelet-rich plasma (PRP) in osteoarthritis (OA) knee: Correct dose critical for long term clinical efficacy. *Sci*

Rep [Internet]. 2021 Feb [Citado 26 Oct 2021];11(1): [aprox. 3 p.]. Disponible en:

<https://pubmed.ncbi.nlm.nih.gov/33597586/>

14. Bennell KL, Hunter DJ, Paterson KL. Platelet-rich plasma for the management of hip and knee osteoarthritis. Curr Rheumatol Rep [Internet]. 2017 May [Citado 26 Oct 2021];19(5): [aprox. 2 p.]. Disponible en:

[https://core.ac.uk/reader/187740647?utm\\_source=linkout](https://core.ac.uk/reader/187740647?utm_source=linkout)

15. Dong Y, Zhang B, Yang Q, Zhu J, Sun X. The effects of platelet-rich plasma injection in knee and hip osteoarthritis: a meta-analysis of randomized controlled trials. Clin Rheumatol [Internet]. 2021 Jan [Citado 26 Oct 2021];40(1): [aprox. 10 p.].

Disponible en: <https://link.springer.com/article/10.1007%2Fs10067-020-05185-2>

16. Elik H, Dogu B, Yilmaz F, Begoglu FA, Kuran B. The efficiency of platelet-rich plasma treatment in patients with knee osteoarthritis. J Back Musculoskelet Rehabil [Internet]. 2020 [Citado 26 Oct 2021];33(1):[aprox. 11 p.]. Disponible en:

<https://pubmed.ncbi.nlm.nih.gov/31127755/>

17. O'Connell B, Wragg NM, Wilson SL. The use of PRP injections in the management of knee osteoarthritis. Cell Tissue Res [Internet]. 2019 May [Citado 26 Oct 2021];376(2):[aprox. 9 p.]. Disponible en:

<https://link.springer.com/article/10.1007%2Fs00441-019-02996-x>

18. Du W, Cui HP, Fu BS, Li W, Liu Q, Zhong YX, et al. Platelet rich plasma intra-articular and extra-articular injection for the treatment of knee osteoarthritis.

Zhongguo Gu Shang [Internet]. 2020 Mar [Citado 26 Oct 2021];33(3):[aprox. 4 p.].

Disponible en: <https://pubmed.ncbi.nlm.nih.gov/32233245/>

19. Rajan PV, Ng MK, Klika A, Kamath AF, Muschler GF, Higuera CA, et al. The cost-effectiveness of platelet-rich plasma injections for knee osteoarthritis: a markov decision analysis. J Bone Joint Surg Am [Internet]. 2020 Sep [Citado 26 Oct 2021];102(18):[aprox. 3 p.]. Disponible en:

<https://pubmed.ncbi.nlm.nih.gov/32453118/>

20. Chen P, Huang L, Ma Y, Zhang D, Zhang X, Zhou J, et al. Intra-articular platelet-rich plasma injection for knee osteoarthritis: a summary of meta-analyses. J Orthop Surg Res [Internet]. 2019 Nov [Citado 26 Oct 2021];14(1): [aprox. 3 p.].

Disponible en: <https://josr-online.biomedcentral.com/articles/10.1186/s13018-019-1363-y>

21. Wakayama T, Saita Y, Kobayashi Y, Nishio H, Uchino S, Fukusato S, et al. Quality comparison between two different types of platelet-rich plasma for knee osteoarthritis. Regen Med Res [Internet]. 2020 [Citado 26 Oct 2021];8:[aprox. 7 p.].

22. Disponible en: <https://pubmed.ncbi.nlm.nih.gov/33287956/>

Sundaram K, Vargas-Hernández JS, Sanchez TR, Moreu NM, Mont MA, Higuera CA, et al. Are subchondral intraosseous injections effective and safe for the treatment of knee osteoarthritis? A systematic review. J Knee Surg [Internet]. 2019 Nov [Citado 26 Oct 2021];32(11):[aprox. 11 p.]. Disponible en:

<https://pubmed.ncbi.nlm.nih.gov/30727022/>

23. Sánchez M, Delgado D, Pompei O, Pérez JC, Sánchez P, Garate A, et al. Treating severe knee osteoarthritis with combination of intra-osseous and intra-articular infiltrations of platelet-rich plasma: an observational study. Cartilage [Internet]. 2019 Apr [Citado 26 Oct 2021];10(2):[aprox. 7 p.]. Disponible en:

<https://pubmed.ncbi.nlm.nih.gov/29448817/>

24. Altamura SA, Di Martino A, Andriolo L, Boffa A, Zaffagnini S, Cenacchi A, et al. Platelet-rich plasma for sport-active patients with knee osteoarthritis: limited return to sport. Biomed Res Int [Internet]. 2020 Jan [Citado 26 Oct 2021];2020:[aprox. 3 p.]. Disponible en: <https://pubmed.ncbi.nlm.nih.gov/32076616/>

25. Sen EI, Yildirim MA, Yesilyurt T, Kesiktas FN, Diraçoglu D. Effects of platelet-rich plasma on the clinical outcomes and cartilage thickness in patients with knee osteoarthritis. J Back Musculoskelet Rehabil [Internet]. 2020 [Citado 26 Oct 2021];33(4):[aprox. 8 p.]. Disponible en:

<https://pubmed.ncbi.nlm.nih.gov/31594201/>

26. Lam KHS, Hung CY, Hung A. Ultrasound-assisted intraosseous injection of platelet-rich plasma for a patient with tibial plateau subchondral bone marrow lesion: a case presentation and technical illustration. Cureus [Internet]. 2020 Dec [Citado 26 Oct 2021];12(12):[aprox. 3 p.]. Disponible en:

<https://pubmed.ncbi.nlm.nih.gov/33403190/>

27. Barman A, Prakash S, Sahoo J, Mukherjee S, Maiti R, Rov SS. Single intra-articular injection with or without intra-osseous injections of platelet-rich plasma in the treatment of osteoarthritis knee: a single-blind, randomized clinical trial. *Injury* [Internet]. 2022 Mar [Citado 26 Oct 2021]; 53(3): [aprox. 6 p.]. Disponible en: <https://pubmed.ncbi.nlm.nih.gov/35033356/>
28. Di Matteo B, Polignano A, Onorato F, La Porta A, Iacono F, Bonanzinga T, et al. Knee intraosseous injections: a systematic review of clinical evidence of different treatment alternatives. *Cartilage* [Internet]. 2020 Sep [Citado 26 Oct 2021]: [aprox. 3 p.]. Disponible en: <https://pubmed.ncbi.nlm.nih.gov/32959675/>
29. Ghai B, Gupta V, Jain A, Goel N, Chouhan D, Batra YK. Effectiveness of platelet rich plasma in pain management of osteoarthritis knee: double blind, randomized comparative study. *Braz J Anesthesiol* [Internet]. 2019 Sep-Oct [Citado 26 Oct 2021];69(5):[aprox. 8 p.]. Disponible en: <https://www.sciencedirect.com/science/article/pii/S0034709419300418?via%3Dihub>
30. Belk JW, Kraeutler MJ, Houck DA, Goodrich JA, Dragoo JL, McCarty EC. Platelet-rich plasma versus hyaluronic acid for knee osteoarthritis: a systematic review and meta-analysis of randomized controlled trials. *Am J Sports Med* [Internet]. 2021 Jan [Citado 26 Oct 2021];49(1):[aprox. 11 p.]. Disponible en: <https://pubmed.ncbi.nlm.nih.gov/32302218/>
31. Johal H, Khan M, Yung SP, Dhillon MS, Fu FH, Bedi A, et al. Impact of platelet-rich plasma use on pain in Orthopaedic Surgery: a systematic review and meta-analysis. *Sports Health* [Internet]. 2019 Jul/Aug [Citado 26 Oct 2021];11(4):[aprox. 11 p.]. Disponible en: <https://pubmed.ncbi.nlm.nih.gov/31136726/>
32. Su K, Bai Y, Wang J, Zhang H, Liu H, Ma S. Comparison of hyaluronic acid and PRP intra-articular injection with combined intra-articular and intraosseous PRP injections to treat patients with knee osteoarthritis. *Clin Rheumatol* [Internet]. 2018 May [Citado 26 Oct 2021];37(5):[aprox. 9 p.]. Disponible en: <https://pubmed.ncbi.nlm.nih.gov/29388085/>

33. Lychagin A, Lipina M, Garkavi A, Islaieh O, Timashev P, Ashmore K, et al. Intraosseous injections of platelet rich plasma for knee bone marrow lesions treatment: one year follow-up. Int Orthop [Internet]. 2021 Feb [Citado 26 Oct 2021];45(2):[aprox. 8 p.]. Disponible en:

<https://link.springer.com/article/10.1007%2Fs00264-020-04546-5>

34. Betzler BK, Chee YYJ, Razak HRBA. Intraosseous injections are safe and effective in knee osteoarthritis: a systematic review. Arthroscopy Sports Med Rehab [Internet]. 2021 [Citado 26 Oct 2021];3(5): [aprox. 9 p.]. Disponible en:

<https://pubmed.ncbi.nlm.nih.gov/34712993/>

### **Conflictos de interés**

Los autores declaran que no existen conflicto de interés.

### **Contribución de autoría**

1. Conceptualización: Alejandro Álvarez López, Valentina Valdebenito Aceitón
2. Curación de datos: Julio Francisco Rivero Hernández, Sergio Ricardo Soto-Carrasco
3. Análisis formal: Alejandro Álvarez López, Sergio Ricardo Soto-Carrasco
4. Adquisición de fondos: no procede
5. Investigación: Sergio Ricardo Soto-Carrasco, Valentina Valdebenito Aceitón
6. Metodología: Alejandro Álvarez López, Sergio Ricardo Soto-Carrasco
7. Administración del proyecto: Alejandro Alvarez López, Valentina Valdebenito Aceitón
8. Recursos: no procede
9. Software: Alejandro Álvarez López, Valentina Valdebenito Aceitón
10. Supervisión: Alejandro Álvarez López, Sergio Ricardo Soto-Carrasco
11. Validación: Yenima García Lorenzo, Julio Francisco Rivero Hernández
12. Visualización: Sergio Ricardo Soto-Carrasco, Julio Francisco Rivero Hernández

13. Redacción – borrador original: Alejandro Álvarez López, Yenima García Lorenzo

14. Redacción – revisión y edición: Alejandro Álvarez López, Yenima García Lorenzo