

Manejo artroscópico de la artritis infecciosa y sus secuelas.

*Dr. Angel Checa González, Dr. Gil Reyes Llerena **, Dr. Gabriel Peña Atrio ****

- * Especialista de 2^{do} Grado en Reumatología. Hospital Freyre Andrade
- ** Especialista de 2^{do} Grado en Reumatología. Profesor Auxiliar. Hospital CIMEQ.
- *** Especialista de 1^{er} Grado en Ortopedia y traumatología. Hospital "Carlos J Finlay".

RESUMEN

Se reunen 22 pacientes (23 rodillas) con artritis infecciosa o algunas de sus secuelas entre un total de 1175 artroscopias realizadas en el Hospital "Carlos J Finlay" entre 1991-1999. La indicación principal fue una pobre respuesta al manejo conservador y el objetivo de la cirugía fue mejorar un ángulo de movimiento disminuido por fibrosis articular; en dos rodillas después de controlada la sepsis. Fue factible por artroscopia la lisis de adherencias, lavado articular amplio y la excéresis de tejido necrótico y fibrina organizada. Una rodilla requirió artrotomía adicional para curetear un foco de osteomielitis inaccesible bajo control endoscópico. La artroscopia tuvo buena aceptación y tolerancia por los pacientes, permitiendo rápido restablecimiento de la función articular en la mayoría (91,3%), menos en dos rodillas. En una de ella se probó una enfermedad articular previa (condrocalcinosis) y daño condral extenso. **Palabras claves:** Artritis infecciosa, Artroscopia de la rodilla, Sinovectomía.

INTRODUCCIÓN:

La artritis infecciosa es una emergencia médica que por lo general tiene un buen final cuando es reconocida de forma temprana y tratada oportunamente con antibióticos. Un tratamiento ineficaz y/o demorado puede repercutir negativamente sobre la función articular (formación de adherencias) y ocasionar importante daño condral.

El drenaje purulento es esencial para el alivio del dolor, la extracción de diferentes sustancias que contribuyen a la destrucción del cartílago y para propiciar un medio adecuado a la acción de los antimicrobianos.

Por artroscopia, al igual que por artrotomía, es posible hacer un amplio lavado con la extracción de sustancias condrolíticas, flóculos de fibrina, así como

una sinovectomía y la lisis de adherencias. En la primera con menor morbilidad, sobre todo en lo que respecta a la pérdida de movimiento articular (1), y una rehabilitación menos prolongada.

En 1819 Brodie describió la técnica para abordar una artritis infecciosa y drenar el material purulento, poco tiempo después (1877) Volkmann recomienda la sinovectomía en una rodilla tuberculosa. Pero no es hasta 1973 que Jackson realiza el primer debridamiento artroscópico en una artritis infecciosa (2,3).

MATERIAL Y MÉTODO:

Un estudio prospectivo incluyó 23 rodillas (22 pacientes) con artritis infecciosa, dos de ellas con la infección controlada pero con una rigidez articular como secuela, entre 1175 artroscopias de la rodilla en ocho años (1991-1999).

La artroscopia fue factible bajo anestesia espinal o general en un salón de operaciones que reunió todos los requerimientos de asepsia y antisepsia. Las indicaciones para el proceder artroscópico fue una pobre respuesta al tratamiento en 13 rodillas, en otras 8 con una semana o más de evolución sin tratamiento específico y dos rodillas con rigidez articular después de controlada la sépsis.

Los principales procedimientos, los cuales requirieron el uso de abundante irrigación (promedio 6 litros) de solución salina y varias vías de abordaje, fueron:

- Lavado articular con evacuación de restos tisulares y flóculos de fibrina.
- Lisis de adherencias mediante tijeras de cesto.
- Excéresis de tejido sinovial necrótico (sinovectomía) con pinza de ponches.

Se usó un equipo Karl- Storz con un telescopio de 30 grados gran angular. Los diferentes procedimientos quirúrgicos fueron completados con una gentil manipulación mediante maniobras de flexo-extensión.

La colocación de tubos de polietileno para irrigación continua durante 72 horas fue practicada en dos rodillas con marcado tabicamiento, en las cuales fue imposible el lavado inicial con aguja.

La respuesta terapéutica fue evaluada de acuerdo a los parámetros usados por Parisien (4):

Excelente: Rango de movimiento articular completo, no dolor ni empeoramiento funcional.

Bueno: Rango de movimiento que duplican aquellos del preoperatorio, no dolor, no empeoramiento funcional.

Regular: Rango de movimiento articular mejorado, algún dolor, algún empeoramiento funcional.

Malo: Rango de movimiento invariable en relación con el preoperatorio y no mejoría de los síntomas.

RESULTADOS:

La edad promedio de nuestros pacientes con artritis infecciosa fue de 50 años (22-77 años), de los cuales el sexo masculino (68%) representó la mayoría.

Entre los factores que contribuyeron (tabla 1) a la infección articular, la inmunodepresión se comprobó en el 23%, siguiéndole aquellos después de una cirugía artroscópica o de una artrocentesis, en el 18 y 13,6% respectivamente. Una enfermedad articular previa fue confirmada en el 34,7% de los casos.

Tabla Nº 1. Factores contribuyentes

	Nº	%
TRAUMA ABIERTO	1	4,5
PUNCION / INOCULACION	3	13,6
HUESPED COMPROMETIDO	5	23
DIABETES	2	9
POST-ARTROSCOPIA	4	18
SUB-TOTAL	15	68

En un 39% fue posible demostrar uno o más microorganismos en el líquido sinovial y el Estafilococo Dorado fue el causal protagónico.

La principal indicación para una artroscopia en los enfermos con una artritis purulenta, fue una respuesta pobre al tratamiento conservador y cuando tenían una semana o más de evolución sin tratamiento específico. Predominando en ambos el compromiso del ángulo de movimiento articular (18/23=78%) como principal premisa.

El ángulo de movimiento articular se mantuvo disminuido en solo el 8,6% después de la cirugía. La extensión y flexión de la rodilla estaba limitada en un 43 y 87% respectivamente antes de la cirugía. Después de la misma se ganó extensión en un 70% y flexión en el 95,6%, con una respuesta satisfactoria en la mayoría (91,3%), menos en dos rodillas.

DISCUSIÓN:

La edad promedio en nuestro estudio fue de 50 años, cinco pacientes (22,7%) tenían 60 años o más, 2 de ellos (8,6%) con una enfermedad por pirofosfato asociada.

En un estudio de 402 pacientes con artritis infecciosa se encontró que el 41% fueron mayores de 60 años (5). Se ha señalado que con el envejecimiento puede declinar la respuesta inmune e incrementarse la predisposición a enfermedades infecciosas (6). Adicionalmente la deposición de cristales de urato o pirofosfato de calcio parece ser también un factor predisponente (7,8,9).

Otro factor que contribuye (Tabla 1) a la sépsis es la inmunodepresión, posiblemente la causa del 22,7% de nuestros enfermos, 4 pacientes con tratamiento a base de corticoides; 3 de ellos por una artritis reumatoide (A.R) y otro por un L.E.S. Un enfermo padecía una deficiencia inmune no clasificada.

En la AR el uso de corticoides, las drogas citotóxicas, así como también otros defectos tales como, una atenuada respuesta quimiotáctica, depri-mida fagocitosis por los neutrófilos y de la actividad

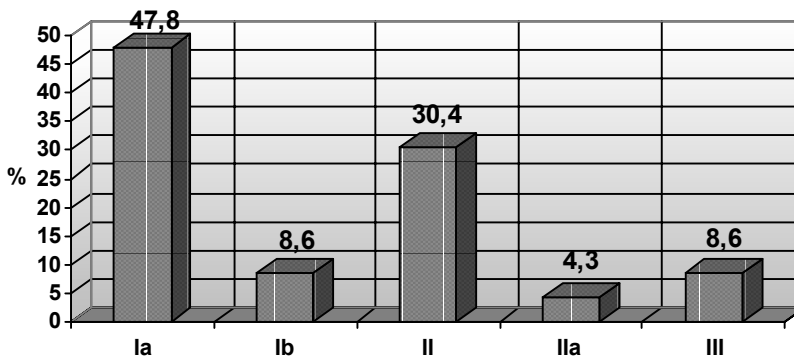
bacteriolítica del líquido sinovial, como los niveles bajos del complemento hemolítico, favorece una pobre respuesta ante las infecciones (10).

La inoculación por artrocentesis y por artroscopia fueron dos importantes vías de entrada en nuestros casos (31,8%), Son ellas las más temidas complicaciones de estos procedimientos. Con relación a la artroscopia representó el 0,3% (4/1175) cifra inferior a la reportada por otros autores (11).

Una enfermedad articular previa fue vista en 8 rodillas (34,7%) y la osteoartritis (26%) fue el hallazgo patológico común.

Las principales indicaciones para el abordaje artroscópico (figura 1) fueron en primer lugar una pobre respuesta al tratamiento conservador en el 56,4%, la mayoría de ellos (11/23=47,8%) con alguna limitación del ángulo de movimiento, siguiéndole aquellos con una o más semanas de evolución sin tratamiento específico, con o sin compromiso del ángulo de movimiento (34,7%). Una rodilla requirió artrotomía adicional para curetear un foco de osteomielítis inaccesible bajo control artroscópico.

Figura 1. Indicaciones de la cirugía artroscópica

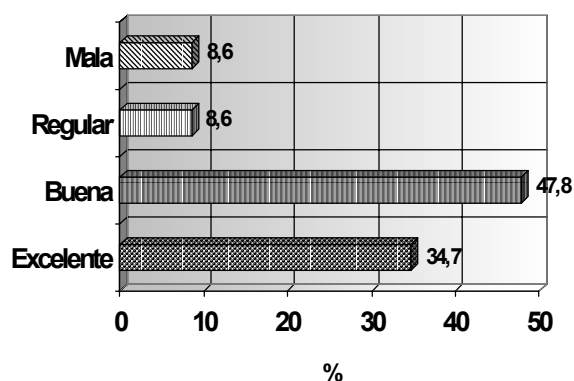


Ia. Pobre respuesta al tto conservador (limitación del ángulo de movimiento, Ib. Facilitar drenaje, II. Una o más semanas sin tto específico y disminución del ángulo en movimiento, Ila. No existió compromiso del ángulo de movimiento, III. Secuelas.

El drenaje abierto de una articulación piógena, excluyendo la cadera del niño, puede ser realizado por artroscopia u artrotomía una vez que no hay respuesta clínica sustancial al tratamiento conservador en los primeros 7 días (12). Sin embargo Nottage y Jerosch lo recomiendan tan pronto se haga el diag-

nóstico (13, 14). Esto quizá permita ganar en tiempo, en cuanto a la reducción del ángulo de movimiento articular por fibroartrosis y también en el sentido del rápido deterioro del cartílago, debido a la acción condrolítica de enzimas y otros productos (12).

Figura 2. Respuesta terapéutica.



La artroscopia nos permitió la lisis de adherencias, lavado amplio con eliminación de flóculos de fibrina, restos flogógenos y la excéresis del tejido sinovial necrótico, con una mejoría en la mayoría (91%) de los enfermos (figura 2).

El ángulo de movimiento articular, importante parámetro para medir función, se mantuvo disminuido en solo el 8,6%. La extensión y flexión de la rodilla estaba limitada en un 43 y 87% respectivamente antes de la artroscopia. Después de la misma se ganó extensión en un 70% y flexión en el 95,6% (tabla 2). No se logró mejorar el ángulo de extensión en una rodilla y se perdió en otra.

En nuestro servicio no realizamos excéresis de tejido sinovial no necrótico por el temor al aumento de adherencias que ha sido reportado (15). Otro motivo importante es la consideración de Jackson, en lo que respecta a la lesión de los vasos sanguíneos terminales, tan necesarios para la distribución de los antimicrobianos (3).

Broy y Smchmid (16) mostraron resultados comparables con el drenaje por aguja y abierto por artrotomía o artroscopia como tratamiento inicial.

Se ha señalado que la sépsis sobre articulaciones reumatoide debe incluir un tratamiento temprano y agresivo con drenaje y debridamiento quirúrgico (17, 18). En estos casos con una afección tan severa como la artritis reumatoide, la infección, probablemente, se comporta como un amplificador y el efecto aditivo potencia un “voltaje” desbastador.

En la sépsis evolucionada, como a menudo le vemos en la practica, con formación de bandas de adherencias, abundante tejido necrótico y rigidez articular, es más factible el drenaje artroscópico, procedimiento quirúrgico con menor morbilidad que la

Tabla Nº 2

CASO	Ang. Extensión-Flexión Pre- Operat.(grados)	Ang. Extensión-Flexión Post- Operat.(grados)
1	180-60	180-120
2	175-30	180-120
3	180-45	180-130
4	180-60	180-60
	175-45	175-60
5	170-40	180-100
6	165-30	180-100
7	180-45	180-90
8	175-30	175-90
9	175-55	180-120
10	165-55	165-110
11	175-40	180-120
12	180-60	180-120
13	180-70	180-130
14	180-100	180-120
15	180-100	180-130
16	180-100	180-120
17	180-60	180-110
18	175-40	180-100
19	150-50	175-95
20	180-60	180-120
21	180-60	180-120
22	180-50	175-120

artrotomía, el cual puede repetirse. Por aguja es, en este momento, casi imposible hacer un drenaje efectivo, romper la fibrina organizada, así como eliminar el tejido necrótico. Por lo cual quizá en un futuro no lejano, la artroscopia constituya junto a los antimicrobianos, un pilar terapéutico de primera línea en el manejo de la artritis infecciosa.

BIBLIOGRAFÍA:

- 1) Jackson R W. The septic knee- arthroscopic treatment. *Arthroscopy* 1985; 1:194-7.
- 2) Highgenboten C L. Arthroscopic synovectomy. *Arthroscopy* 1985 1 (3); 190- 3.
- 3) Jackson R W. Septic arthritis in Articular cartilage and knee joint fuction. *Basic science and arthroscopy*, Edited by J W Ewing. New York. Raven press, LTD, 1990. 191-96.
- 4) Parisien JS. The role of arthroscopy in the treatment of postoperative fibroartrosis of the knee joint. *Clin Orthop* 1988; 229: 185- 92.
- 5) Lalley E V et al. Rheumatology disorders in the elderly. In *Contemporary geriatric medicine. Vol III* Edited by S R Gambert. New York. Plenum Medical Book Company, 1988. 189-198.
- 6) Schneider E L. Infectious diseases in the elderly. *Ann Intern Med.* 1989, 98: 395-400.
- 7) Heinicke M. Crystal arthropathy as a complication of septic arthritis. *J Rheumatol* 1981; 8: 529-31.
- 8) Mc Coville J H et al. Septic and crystaline joint disease: A simultaneous ocurrence. *JAMA* 1975. 231: 851-42.
- 9) Hamilton M E et al. Simultaneous gout and pyarthrosis. *Arch Intern Med.* 1980; 140: 917- 19.
- 10) George H O. Bacterial arthritis. In *Arthritis and allied conditions.* D J Mc Carty and W J Koopman 12th Edition Philadelphia Lea & febiger. 1993: 2003-23.
- 11) Mc Ginty J B. Complication of arthroscopy and arthroscopic surgery In Mc Ginty J B. *Operative arthroscopy 2th Edition* Philadelphia Lippincott-Raven Publisher. 1996.
- 12) Mahowald M L. Infectious arthritis. In *Primer on the rheumatic diseases.* H R Schumacher 10th Edition Atlanta Arthritis Foundation. 93, 192-97.
- 13) Nottage W M. Arthroscopic management of the infected knee. In Shahriree H, O'connor's textbook of arthroscopic surgery 3rd Edition Philadelphia JB Lippincott. 1989: 299- 302.
- 14) Jerosch J, Prymka M. Arthroscopic treatment of septic arthritis: A retrospective evaluation of 22 patients. *Congress of the International Society of Arthroscopy Knee Surgery and Orthopaedic Sports Medicine.* Buenos Aires. 1997.
- 15) Mason JL . Arthroscopic treatment of septic arthritis of the knee. *annual Meeting of the international arthroscopy association.* Rio de Janeiro, 1981.
- 16) Broy S B, Schmid FR. A comparison of medical drainage (needle aspiration) and surgical drainage (arthrotomy or arthroscopy) in the initial treatment of infected joints. *Clin rheum Dis* 1986; 12:501-22.
- 17) Gardner G C, Weisman N H. Pyarthrosis in patient with rheumatoid arthritis: A report of 13 cases and review of the literature from the past 40 years. *Am J Med.* 1980; 88: 503- 11.
- 18) Goldenberg D L. Infectious Arthritis complicating rheumatoid arthritis and other chronic rheumatic disorders. *Arthritis Rheum.* 1989; 32: 496-