


# Revista Cubana de *Reumatología*

Órgano oficial de la Sociedad Cubana de Reumatología y el Grupo Nacional de Reumatología

Volumen XVI Número 3, 2014 ISSN: 1817-5996

[www.revreumatologia.sld.cu](http://www.revreumatologia.sld.cu)



## ESTUDIO DE CASOS

### Anti TNF-alfa como opción terapéutica en pacientes con superposición de artritis reumatoide, lupus eritematoso sistémico y hepatitis C

### Anti TNF-alpha as a therapeutic option in patients with rheumatoid arthritis overlap systemic lupus erythematosus and hepatitis C

Cesar Ricardo Ortega Espinosa <sup>I</sup>, Lina María Saldarriaga Rivera <sup>II</sup>, Luis Alberto Delgado Quiroz <sup>III</sup>, Blanca Elena Ríos Gomes Bica <sup>IV</sup>

<sup>I</sup> Especialista en Medicina Interna y Gastroenterología. Servicio de Reumatología del Hospital Universitario Clementino Fraga Filho. Universidad Federal de Rio de Janeiro, Brasil.

<sup>II</sup> Especialista en Medicina Interna y Reumatología. Servicio de Reumatología del Hospital Universitario Clementino Fraga Filho. Universidad Federal de Rio de Janeiro, Brasil.

<sup>III</sup> MSc. Especialista en Reumatología, Alergia e Inmunología. Servicio de Reumatología del Hospital Universitario Clementino Fraga Filho. Universidad Federal de Rio de Janeiro, Brasil.

<sup>VI</sup> MSc. PhD. Especialista en Reumatología Pediátrica. Servicio de Reumatología del Hospital Universitario Clementino Fraga Filho. Universidad Federal de Rio de Janeiro, Brasil.

#### RESUMEN

La incidencia de infección crónica por el virus de hepatitis C en un paciente con enfermedad reumática es un desafío diagnóstico y terapéutico, ya que los medicamentos utilizados en el tratamiento de la artritis reumatoide y del lupus eritematoso sistémico son hepatotóxicos. Describimos el caso de una paciente de sexo femenino, con superposición de artritis reumatoide y lupus eritematoso sistémico con serología positiva para hepatitis C, quien recibió tratamiento con interferón alfa sin respuesta y en presencia de actividad de la enfermedad reumática fue refractaria al tratamiento, siendo utilizado Anti-TNF etanercept con resolución de la sintomatología.

**Palabras clave:** artritis reumatoide, lupus eritematoso sistémico, Hepatitis C, Anti-TNF alfa.

#### ABSTRACT

The incidence of chronic infection with hepatitis C virus in a patient with rheumatic disease is a diagnostic and therapeutic challenge because the medications used in the treatment of rheumatoid arthritis and systemic lupus erythematosus are hepatotoxic. We report the case of a patient with rheumatoid arthritis overlap systemic lupus erythematosus with positive serology for hepatitis C, who were treated with interferon alpha and the presence of rheumatic disease activity was refractory to treatment, being used Anti-TNF etanercept with resolution of symptoms.

**Keywords:** rheumatoid arthritis, systemic lupus erythematosus, hepatitis C, anti-TNF alpha.

## INTRODUCCIÓN

La incidencia de infección crónica por el virus de la hepatitis C (VHC) viene aumentando a lo largo de los años. En la actualidad, Brasil tiene cerca de 2 % de la población general infectada por el VHC.<sup>1</sup> De esa manera la presencia de enfermedades reumatológicas más la infección por VHC se convierten en un gran desafío en la práctica médica, ya que los medicamentos utilizados en el tratamiento de la artritis reumatoide (AR) y del lupus eritematoso sistémico (LES) son hepatotóxicas.

Algunos fármacos antirreumáticos modificadores del curso de la enfermedad frecuentemente utilizados para la artritis reumatoide, tales como metotrexato y leflunomida, presentan como efecto adverso el riesgo de hepatotoxicidad. Como también las drogas inmunosupresoras utilizadas en el tratamiento del LES.<sup>2</sup>

Por otro lado, el diagnóstico de superposición entre AR y LES asociado a infección por el VHC es infrecuente. El cuadro clínico puede simular una AR por la presencia de factor reumatoide que generalmente es positivo. El diagnóstico es realizado por la detección de anticuerpos anti-VHC por inmunoensayos enzimáticos.<sup>3</sup>

De los 17 criterios de clasificación de LES propuestos por SLICC 2012 (Systemic Lupus International Collaborating Clinics) los cuales revisaron y validaron los criterios de clasificación del Colegio Americano de Reumatología (ACR), existen criterios que pueden ser vistos con frecuencia en pacientes con VHC.<sup>4</sup>

Lúpulo-like secundario a infección por el VHC puede provocar compromiso articular o renal, casi siempre relacionada a citopenias (leucopenia e trombocitopenia), ANA en títulos inferiores a 1/160, anticuerpos anti-DNA y bajos títulos de anticuerpos antifosfolípidos no asociada con eventos trombóticos.<sup>5</sup>

Ya en los pacientes con LES asociado a infección por el VHC se presenta más compromiso cutáneo, artritis no erosiva, fotosensibilidad, compromiso neuropsiquiátrico, neuropatía (II y V par craneano, especialmente en la ausencia de

crioglobulinemia), anemia hemolítica, ANA, anti-DNA, o anti-Sm positivos.<sup>6</sup>

Alteraciones erosivas y anticuerpos anti-CCP pueden ayudar a establecer el diagnóstico de AR. En la presencia de anticuerpos antinucleares con títulos relevantes podemos incluir en las hipótesis diagnósticas LES.<sup>7</sup> Es preciso siempre recordar que, como la infección crónica por el VHC es prevalente en la población general, cualquier enfermedad reumática puede coexistir, lo que hace difícil realizar un buen manejo terapéutico, por la hepatotoxicidad de las drogas.

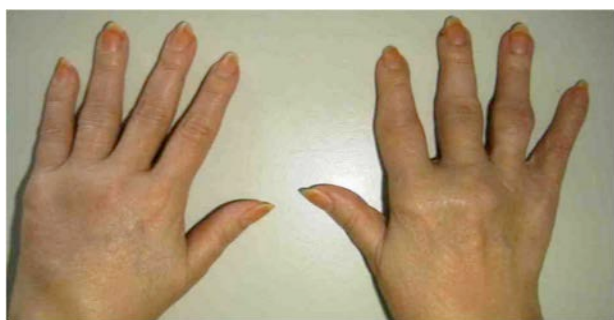## PRESENTACIÓN DEL CASO

Paciente de 45 años, sexo femenino, natural de Rio de Janeiro, hipertensa, diabética, historia de sarcoidosis pulmonar diagnosticado por biopsia transbrónquica y tratada en 1984 con resolución de la sintomatología. En el 2001 inicia con cuadro clínico consistente en artritis no erosiva con lesiones cutáneas y fotosensibilidad. Los exámenes de laboratorio reportaban Anti-DNA positivo, Anti-Sm positivo, ANA 1/320 patrón homogéneo y linfopenia.

La paciente fue diagnosticada con LES e inició en esa época tratamiento con prednisona 10 mg/día, hidroxycloquina 400 mg/día, metotrexato 15 mg/semana, ácido fólico 5 mg/día excepto el día del metotrexato y paracetamol 500 mg/día.

La paciente continuó en controles por el servicio de reumatología hasta lograr remisión de la enfermedad en el 2005.

En uno de los exámenes de rutina se evidenció serología positiva para hepatitis C, siendo suspendido el uso de metotrexato, ácido fólico y reducida a la mitad la dosis de hidroxycloquina, calculada a la paciente a 5 mg/Kg/día y remitida para el servicio de hepatología, donde fue realizado genotipo y cariotipo que reportó tipo 1A y biopsia hepática que mostró un score de metavir A2F3 y una carga viral superior a 600.000 UI/ml con manifestaciones clínicas de cirrosis, por lo cual se inició tratamiento con interferón peguilado más ribavirina y al término de doce semanas, la paciente no presentó respuesta al tratamiento, por lo cual se suspendió.

**Figura 1.** Edema y artritis en metacarpo e interfalángicas proximales

En el 2011, la paciente retorna a control de reumatología sin actividad del LES (SLEDAI: 2), con infección por el VHC, presentando cuadro de poliartralgia en codos, manos y muñecas, simétrica, con edema y rigidez matinal mayor de 1 hora. (Figura 1).

Al examen físico, la paciente presentaba edema, signos de artritis en las manos y muñecas, con bloqueo articular de predominio en muñeca derecha, y artralgia en codos bilateral, sin deformidades con un DAS-28 de 5.1. Los exámenes de laboratorio están descritos en la tabla 1.

**Tabla 1.** Resultados de laboratorio e imaginología de la paciente

Hematocrito: 32.8 %	Factor reumatoide: 149 U/ml	VSG: 110 mm/h
Hemoglobina: 10.8 mg/dl	TGO: 19 U/L	PCR: 15.5 mg/L
VCM: 86.7	TGP: 41 U/L	Anti-HIV: negativo
HCM: 28	GGT: 186 U/L	Hbs-AG: negativo
Leucocitos: 6.4000/mm <sup>3</sup>	C3: 121 mg/dl	Anti-HBs: negativo
Linfocitos: 1472/mm <sup>3</sup>	C4: 23 mg/dl	Anti- VHC: positivo
Neutrófilos: 4288/mm <sup>3</sup>	Urea: 22 mg/dl	Anti-DNA: positivo
Plaquetas: 203.000/mm <sup>3</sup>	Creatinina: 0.7 mg/dl	Anti-Sm: positivo
ANA: 1/100 patrón homogéneo	Anti-CCP: 175,5 U/ml	Crioglobulinas: negativo
<b>IMAGINOLOGÍA</b>		
Rayos X tórax: normal		
Rayos X manos y muñecas: esclerosis subcondral y erosiones en 4 <sup>a</sup> MCF derecha.		
USG manos y muñecas: sinovitis moderada, erosiones óseas en muñeca derecha y 4 <sup>a</sup> MCF derecha.		

Con estos resultados, se diagnosticó a la paciente con AR, recibiendo tratamiento con prednisona, aumentando la dosis para 20 mg/día y manteniendo el uso de hidroxiquina 200 mg/día. Por la infección concomitante de VHC no pudo ser tratada con drogas modificadoras de la enfermedad como metotrexato o leflunomida.

Después de seis meses de haber iniciado el esquema terapéutico y dada la poca respuesta al tratamiento, DAS-28 de 4.2, fue adicionado un anti- factor de necrosis tumoral (TNF) etanercept, evolucionando con importante mejora de los síntomas, sin aumentar la carga viral, ni empeorar el perfil hepático, obteniendo un DAS-28 de 2.7 después de 6 meses de tratamiento.

## DISCUSIÓN

La prevalencia de pacientes que cumplen criterios clínicos y de laboratorios para superposición de AR y LES es muy baja.<sup>8</sup> La evidencia creciente sugiere que la artritis en pacientes con

rhusus, termino denominado a la asociación de AR y LES, puede causar daño articular indistinguible de la AR, que requiere un tratamiento agresivo, el cual se torna difícil en la presencia de infección por el VHC.<sup>9</sup>

Varios fármacos ya fueron usados con éxito en pacientes con artritis asociada al VHC pero sin crioglobulinemia: antiinflamatorios no esteroideos, hidroxiquina y prednisona en dosis bajas.<sup>10</sup>

Los fármacos modificadores de la enfermedad de primera línea como el metotrexato y leflunomida son hepatotóxicos y no deben ser usados en pacientes con infección crónica de VHC, ya que exacerban la hepatitis e inclusive aumentan la carga viral.

En casos leves, se puede utilizar inicialmente la hidroxiquina, con o sin prednisona en dosis bajas (< 7.5 mg/kg/día).<sup>11</sup>

La hidroxiclороquina es una droga menos hepatotóxica y usada a dosis reducidas, no es adecuada para controlar la alta actividad de la enfermedad. Nuestra paciente recibió 5 mg/kg/día presentado poca respuesta al tratamiento.<sup>12</sup>

Estudios demuestran que los corticoesteroides se convierten en una alternativa preocupante, ya que se ha demostrado que dosis altas de prednisona pueden aumentar la carga viral hasta 100.000 UI/ml, acelerando la progresión del daño hepático y empeorando el pronóstico de la enfermedad.<sup>13</sup>

Los inhibidores del factor de necrosis tumoral ya fueron usados en pacientes con AR e infección por el VHC y no exhibieron efectos colaterales significativos a corto plazo.<sup>14</sup>

Existen dos reportes de casos en los que el anti-TNF infliximab se utiliza en pacientes con infección por VHC y enfermedad de Crohn. En ambos casos el tratamiento con infliximab no se asoció con aumento de la carga viral o exacerbación de la hepatitis.<sup>15,16</sup>

Aboulafia y cols. reportaron un caso de artritis psoriásica e infección por VHC tratada con etanercept, sin aumento de la carga viral, pero con mayor susceptibilidad a presentar infecciones bacterianas.<sup>17</sup>

Un estudio realizado por Peterson y cols. valoró el efecto de los anti-TNF en las transaminasas y carga viral de pacientes con AR e infección crónica por VHC, demostrando que no hubo aumento de la carga viral, ni cambios significativos en el perfil hepático. Muy parecido a lo presentado por nuestra paciente.<sup>18</sup>

Varios autores han reportado que la presencia de marcadores inmunológicos como ANA, FR y Anti-CCP pueden dar positivo en presencia de infección por VHC.<sup>19</sup> Sin embargo los anticuerpos anti-CCP tienen mayor especificidad que el FR y son útiles para diferenciar entre la AR y la artritis relacionada con el VHC.<sup>20</sup> Por lo que es muy importante realizar bien el diagnóstico de la enfermedad reumática, ya que estos hallazgos clínicos y de laboratorio pueden inducir a error al diagnóstico de trastornos autoinmunes primarios y resultar en una terapia inadecuada para los pacientes. Es importante también tener en cuenta que títulos positivos de ANA presentan más actividad de la enfermedad y progresan rápidamente a fibrosis hepática.<sup>21-23</sup>

Nuestra paciente presentó criterios de baja respuesta al tratamiento de VHC, dados por el score de metavir mayor o igual a F3, manifestaciones clínicas de cirrosis hepática y carga viral superior a 600.000 UI/ml, razón por la cual fue suspendido el tratamiento.<sup>24</sup>

El ACR en consenso de expertos realizado en el 2012 sobre drogas modificadores de la enfermedad y agentes biológicos aprobó el uso de etanercept como medicamento seguro para el tratamiento de la AR asociada a infección por el VHC.<sup>25</sup> Este anti-TNF fue utilizado en nuestra paciente obteniendo una mejora significativa del cuadro clínico, con reducción del DAS-28 a cifras de baja actividad en 6 meses de tratamiento.

## CONCLUSIÓN

En el caso presentado es importante tener en cuenta la ocurrencia simultánea de AR, LES asociada a infección por el VHC y las dificultades terapéuticas que se le presentan al clínico para tratar la coexistencia de estas enfermedades. Este tipo de asociación es infrecuente y constituye un caso poco descrito en la literatura médica.

## REFERENCIAS BIBLIOGRÁFICAS

1. Villalba SR, Hernández MB, Sanmartí R. *Cómo manejar al paciente con artritis reumatoide y serología virus de hepatitis B, hepatitis C, virus de la inmunodeficiencia humana. Reumatol Clin* 2011;7(3):203-07.
2. Ferri C, Ferraccioli G, Ferrari D, Galeazzi M, Lapadula G, Montecucco C, et al. GISEA Group. *Safety of anti-tumor necrosis factor- $\alpha$  therapy in patients with rheumatoid arthritis and chronic hepatitis C virus infection. J Rheumatol.* 2008;35:1944-49.
3. Cohen MG, Webb J. *Concurrence of rheumatoid arthritis and systemic lupus erythematosus: report of 11 cases. Ann Rheum Dis.* 1987;(46):853-58
4. Petri M, Orbai A, Alarcón GS, Gordon C, Merrill JT, Fortin PR et al. *Derivation and Validation of Systemic Lupus International Collaborating Clinics Classification Criteria for Systemic Lupus Erythematosus. Arthritis Rheum.* 2012;64(8):2677-86.
5. Lormeau C, Falgarone G, Roulot D, Boissier MC. *Rheumatologic manifestations of chronic hepatitis C infection. Joint Bone Spine.* 2006;73(6):633-38.
6. Ward MM, Studenski S. *Clinical manifestations of systemic lupus erythematosus. Identification of racial and socioeconomic influences. Arch Intern Med.* 1990;150(4):849-53.
7. Vassilopoulos D, Calabrese LH. *Rheumatic manifestations of hepatitis C infection. Curr Rheumatol Rep.* 2003;(5):200-04.
8. Rosner I, Rozenbaum M, Toubi E, Kessel A, Naschitz JE, Zuckerman E. *The case for hepatitis C arthritis. Semin Arthritis Rheum.* 2004;33(6):375-87.
9. Ramos-Casals M, Muñoz S, Medina F, Jara LJ, Rosas J, Calvo-Alen J, et al. HISPAMEC Study Group. *Systemic*

- autoimmune diseases in patients with hepatitis C virus infection: characterization of 1020 cases (The HISPAMEC Registry) J Rheumatol. 2009;36(7):1442-48.*
10. Criscione LG, St Clair EW. Tumor necrosis factor- $\alpha$  antagonists for the treatment of rheumatic diseases. *Curr Opin Rheumatol. 2002;14:204-11.*
  11. Buskila D. Hepatitis C-associated rheumatic disorders. *Rheum Dis Clin North Am. 2009;35(1):111-23.*
  12. Ferri C, Sebastiani M, Antonelli A, Colaci M, Manfredi A, Giuggioli D. Current treatment of hepatitis C associated rheumatic diseases. *Arthritis Res Ther. 2012;14(3):215.*
  13. Guilera M, Fornis X, Torras X, Enriquez J, Coll S, Sola R, et al. Pre-treatment with prednisolone does not improve the efficacy of subsequent alpha interferon treatment in chronic hepatitis C. *J Hepatol. 2000;33(1):135-41.*
  14. Strader DB, Wright T, Thomas DL, Seeff LB. Diagnosis, management and treatment of hepatitis C. *Hepatology. 2004;39(4):1147-71.*
  15. Biancone L, Del Vecchio Blanco G, Pallone F, Castiglione F, Bresci G, Sturniolo G. Immunomodulatory drugs in Crohn's disease patients with hepatitis B or C virus infection. *Gastroenterology. 2002;122(2):593-4.*
  16. Campbell S, Ghosh S. Infliximab treatment for Crohn's disease in the presence of chronic hepatitis C infection. *Eur J Gastroenterol Hepatol. 2001;13(2):191-2.*
  17. Aboulaflia DM, Bundow D, Wilske K, Ochs UI. Etanercept for the treatment of human immunodeficiency virus-associated psoriatic arthritis. *Mayo Clin Proc. 2000;75(10):1093-98.*
  18. Peterson J, Hsu F, Simkin P, Wener M. Effect of tumour necrosis factor  $\alpha$  antagonists on serum transaminases and viraemia in patients with rheumatoid arthritis and chronic hepatitis C infection. *Ann Rheum Dis. 2003;62(11):1078-82.*
  19. Jury E, D'Cruz D, Morrow W. Autoantibodies and overlap syndromes in autoimmune rheumatic disease. *Clin Pathol. 2001;54(5):340-47.*
  20. Yang DH, Ho LJ, Lai JH. Useful biomarkers for assessment of hepatitis C virus infection-associated autoimmune disorders. *World J Gastroenterol. 2014;20(11):2962-70*
  21. Hsieh MY, Dai CY, Lee LP, Huang JF, Tsai WC, Hou NJ, et al. Antinuclear antibody is associated with a more advanced fibrosis and lower RNA levels of hepatitis C virus in patients with chronic hepatitis C. *J Clin Pathol. 2008;61(3):333-37.*
  22. Ezzat WM, Raslan HM, Aly AA, Emara NA, El Menyawi MM, Edrees A. Anti-cyclic citrullinated peptide antibodies as a discriminating marker between rheumatoid arthritis and chronic hepatitis C-related polyarthropathy. *Rheumatol Int. 2011;31(1):65-9.*
  23. Palazzi C, Olivieri I, Cacciatore P, Pennese E, D'Amico E. Difficulties in the differential diagnosis between primitive rheumatic diseases and hepatitis C virus-related disorders. *Clin Exp Rheumatol. 2005;23(1):2-6.*
  24. Ghany MG, Nelson DR, Strader DB, Thomas DL, Seeff LB. An update on treatment of genotype 1 chronic hepatitis C virus infection: 2011 practice guideline by the American Association for the Study of Liver Diseases. *Hepatology. 2011;54(4):1433-44.*
  25. Singh JA, Furst DE, Bharat A, Curtis JR, Kavanaugh AF, Kremer JM et al. 2012 Update of the 2008 American College of Rheumatology Recommendations for the Use of Disease-Modifying Antirheumatic Drugs and Biologic Agents in the Treatment of Rheumatoid Arthritis. *Arthritis Care Res. 2012;64(5):625-39.*

Los autores refieren no tener conflicto de intereses.

Fuente de financiación: ninguna.

Recibido: 19 de julio de 2014

Aprobado: 25 de agosto de 2014

Autor responsable para la correspondencia: Dra. Lina María Saldarriaga Rivera. **E-mail:** [linamarias7@hotmail.com](mailto:linamarias7@hotmail.com)

Rua Professor Rodolpho Paulo Rocco 255 Hospital Universitario Clementino Fraga Filho, Serviço de Reumatologia -9º andar  
Cidade universitária – Ilha do Fundao Rio de Janeiro. CEP: 21944-970 Tel: +55 21 25622723, +55 21 25622266.