


# Revista Cubana de *Reumatología*

Órgano oficial de la Sociedad Cubana de Reumatología y el Grupo Nacional de Reumatología

Volumen XV Número 1, 2013 ISSN: 1817-5996

[www.revreumatologia.sld.cu](http://www.revreumatologia.sld.cu)



## ESTUDIO DE CASOS

### Síndrome de Gardner-Diamond en paciente portadora de lupus eritematoso sistémico

### Gardner-Diamond syndrome in patient with systemic lupus erythematosus

Wenceslao Felipe Acuña Aguilarte <sup>I</sup>, Miguel Ángel Serra Valdés <sup>II</sup>, Ana Garcell Cuenca <sup>III</sup>

<sup>I</sup> Especialista de 1er Grado en Medicina General Integral y Reumatología

<sup>II</sup> Especialista de 2do Grado en Medicina Interna

<sup>III</sup> Especialista en Medicina General Integral

Servicio de Medicina Interna del Hospital General Docente Enrique Cabrera. Facultad de Ciencias Médicas Enrique Cabrera. Universidad de Ciencias Médicas de la Habana. La Habana. Cuba.

#### RESUMEN

El síndrome de Gardner-Diamond, conocido también como Síndrome de sensibilización autoeritrocitaria y como púrpura psicógena autoinmune, es muy poco frecuente. Mujer de 29 años, con equimosis de diferentes tamaños en ambos muslos y regiones glúteas. Crisis en varias ocasiones en 2 años en ocasión de tensiones emocionales. Estudios de la coagulación normales. Reproducción de la lesión hemorrágica al inocular eritrocitos autólogos. Se involucran en la patogenia diferentes mecanismos; pero también íntimamente relacionado con desórdenes psicológicos y psiquiátricos y en ocasiones puede asociarse a otras entidades autoinmunes como el Lupus Eritematoso Sistémico. Importante el conocimiento de este cuadro en el diagnóstico diferencial de otras púrpuras y de las vasculitis en la práctica clínica.

**Palabras Clave.** Síndrome de Gardner-Diamond, púrpura psicógena autoinmune, Lupus Eritematoso Sistémico, síndrome de sensibilización autoeritrocitaria

#### ABSTRACT

Gardner-Diamond syndrome, acquaintance also as Syndrome of autoerythrocyte sensitization syndrome and as psychogenic autoimmune purpura, is very little frequent. 29-years old woman, with ecchymosis of different sizes in both thigh and gluteus regions. Several crises in occasions in the 2-years course with emotional tension. The study of coagulation was normal. Reproduction hemorrhagic injury when was inoculating erythrocytes. Involve in the different pathogenesis mechanisms; but also intimately related with psychological disorders and psychiatric. In occasions can be associated to other autoimmune entities as

the systemic lupus erythematosus. Important your knowledge in the differential diagnosis of other purpuras and cutaneous vasculitis in the clinical practice.

**Keywords:** Gardner –Diamond syndrome, psychogenic autoimmune purpura , autoerythrocyte sensitization syndrome, systemic lupus erythematosus

## INTRODUCCIÓN

El síndrome de Gardner-Diamond (1955), conocido también como síndrome de sensibilización autoeritrocitaria (AES) y como púrpura psicógena autoinmune, suele manifestarse cuando las células de defensa del individuo atacan a componentes de sus propios eritrocitos, o como se plantea en diversos estudios un auto ataque más específico a la fosfatidiserina, un fosfoglicerido íntimamente relacionado con la membrana celular, categorizándose así una rara vasculopatía de carácter autoinmune muy poco frecuente.<sup>1-4</sup>

La mayoría de los casos suelen ser diagnosticados en mujeres menores de treinta años de edad, caracterizadas con la aparición de dolor focal que no respeta territorios musculares, sobretodo en extremidades, acompañada de una zona eritematosa que, generalmente al paso de 24 horas, hace una transformación para una equimosis que ocupa toda la zona. Los estudios hematológicos de pacientes, incluyendo parámetros de la coagulación son normales en casos reportados anteriormente.

En dichos datos se concentra su evidencia más fuerte para el diagnóstico positivo.<sup>2-7</sup> Por tanto, la manifestación de la enfermedad, dados otros casos estudiados, no incluye como factor predisponente el padecimiento de una enfermedad sistémica; pero no excluye la posibilidad de que la aparición del trastorno pueda ser apreciado con antecedentes de comorbilidad como es el caso de la paciente que presentamos, donde ambas enfermedades se discuten como auto inmunes; pero con factores desencadenantes singulares.<sup>7</sup>

Presentamos un caso que fue ingresada en el Servicio de Medicina diagnosticada con este síndrome y ya diagnosticada antes de Lupus Eritematoso Sistémico (LES). Por ser infrecuente debe ser de conocimiento del personal médico en sus diagnósticos diferenciales ante lesiones purpúreas. También por el personal en formación.

## PRESENTACIÓN DEL CASO

Paciente de 29 años de edad que en el año de 2009 fue diagnosticada con LES de manifestación clásica. En el año de 2011 acude a asistencia médica por presentar dolor intenso a nivel de cadera derecha, equimosis descrita en el mismo sitio doloroso y epistaxis discreta. Fue ingresada.

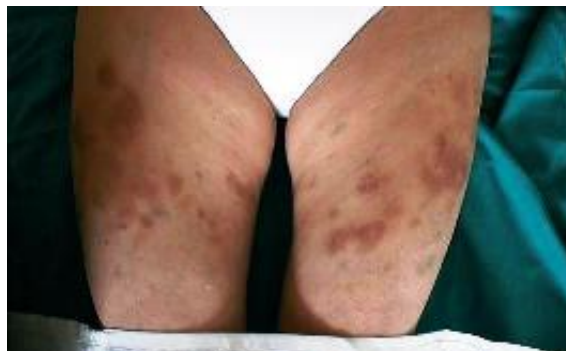Por las expresiones clínicas y los resultados de los complementarios, se concluye que la causa de la equimosis no tiene relación con el LES. Se decide alta con seguimiento por consultas de Reumatología y Hematología.

Días más tarde con analgésicos-antinflamatorios desapareció el cuadro. Se encontraba en estado depresivo ansioso por conflictos familiares. La evolución es favorable hasta el 24 de octubre de 2012, día en el cual acude a atención médica por la aparición de múltiples lesiones de tipo equimóticas en miembros inferiores y glúteos, de gran tamaño, dolorosas y epistaxis discreta.

Al interrogatorio a la paciente se reporta que la misma estuvo involucrada en una situación emocional trascendental. Al realizar los exámenes complementarios de urgencia a la paciente se visualizan valores dentro de los rangos normales. Es admitida como paciente de nuestro centro en sala de Medicina Interna para estudio.

Al examen físico se halla positivo: Equimosis extensa en ambos muslos y regiones glúteas. [Figura 1]

**Figura 1.** Equimosis en ambos muslo



Todos los complementarios de laboratorio estuvieron en rangos normales, incluyendo los estudios de coagulación con la cooperación del Instituto de Hematología. No hubo indicios de actividad de su enfermedad de base. Los exámenes radiológicos y ecográficos resultaron normales.

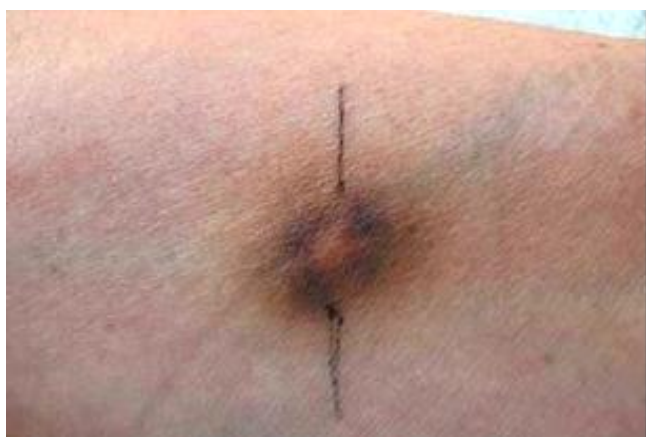Tras las evidencias se plantea que la paciente puede estar presentando un síndrome de Gardner- Diamond, diagnóstico este que generalmente se realiza como diagnóstico de exclusión en los cuadros purpúreos y es infrecuente, tomando valor los aspectos emocionales de la paciente.

Para la comprobación fue necesario el empleo de un lavado eritrocitario autólogo de la paciente inyectado en zona intradérmica 0,1 ml SC. Al paso de las 24 horas siguientes, alrededor del sitio de la punción aparece lesión equimótica similar a las naturalmente desarrolladas. [Figura 2]

Teniendo en cuenta que este procedimiento es el propiciador de la evidencia más fuerte al diagnóstico certero de un síndrome de Gardner- Diamond, se concluyó el caso como tal, con un LES de base sin elementos de exacerbación en esos momentos.

Conducta: Valoración por parte de la Psicóloga y la especialista en Psiquiatría. Amitriptilina: 25 mg/día administrada a las 9 PM. (1 tableta) Clordiazepoxido: 10 mg (½ tableta) en tres tomas separadas cada 8 horas. Programación de sesiones de psicoterapia. Mantener el tratamiento que llevaba para su enfermedad de base.

**Figura 2.** Equimosis en zonas de punción intradérmica de lavado eritrocitario autólogo de la paciente



## DISCUSIÓN

La púrpura es el resultado de una extravasación de hematíes en el espesor de la dermis. Su aspecto (púrpura petequial o equimótica, púrpura infiltrada, púrpura necrótica) puede ayudar a orientar el diagnóstico. Las púrpuras trombocitopénicas, frecuentes, se presentan en forma petequial o equimótica. Las trombocitopenias periféricas (con mielograma normal) obedecen generalmente a causas infecciosas (víricas o bacterianas), medicamentosas, autoinmunitarias o desconocidas (púrpura trombocitopénica idiopática). Pueden formar parte de graves cuadros como la coagulación intravascular diseminada (CID) o la púrpura fulminante.

Las púrpuras trombocitopénicas de origen medular (por producción insuficiente) pueden tener diversas causas, constitucionales o adquiridas. Las púrpuras trombopáticas son menos frecuentes. Cuando existe una fragilidad vascular, hasta el más leve traumatismo puede ocasionar una púrpura equimótica (púrpura de Bateman del anciano, escorbuto, corticoterapia prolongada). En las púrpuras necróticas, generalmente asociadas con livedo inflamatoria y necrosis cutánea, debe buscarse un trastorno trombotico (trombosis de origen plaquetario, intolerancia a la heparina, síndromes mieloproliferativos, trastorno trombofílico, trombos de origen infeccioso) o embólico (embolias grasas, de cristales de colesterol, mixoma).

Las púrpuras infiltradas obligan a practicar una biopsia cutánea en busca de una vasculitis. Las púrpuras pigmentarias constituyen unas entidades anatomoclínicas peculiares, de evolución benigna pero crónica, y etiología desconocida. La expresión de algunas dermatosis (urticaria, toxidermias, erisipela, parapsoriasis) puede incluir un componente purpúrico. Por último, existen cuadros de púrpura que se caracterizan por su topografía (púrpura papulosa en forma de guante y calcetín) o por su contexto: el síndrome de Gardner y Diamond.<sup>7</sup>

En el niño se observan entidades concretas: la púrpura fulminante neonatal (por deficiencia de proteína S o de proteína C), la púrpura reumatoide y el edema agudo hemorrágico del lactante.<sup>7,8</sup>

Gardner y Diamond atribuyeron la patogénesis de este síndrome a la sensibilización al estroma del eritrocito propio del paciente, como se demuestra por la reproducción de la lesión en la inyección de intracutánea de estroma de eritrocitos autólogos.

No sucede así al inocular en otros pacientes controles solución salina fisiológica. Se ha postulado que el estrés emocional puede perturbar la actividad fibrinolítica (tPA-dependiente) cutánea.

Se señala que aunque las lesiones pueden ser bilaterales han observado predominio en el lado derecho. El cuadro clínico puede acompañarse de parestesias, nerviosismo, cefaleas, dolores abdominales, diplopia, dificultad para hablar y desmayos. El sangrado puede ocurrir también por las lágrimas, vagina, orina, fosas nasales, vía gastrointestinal y las equimosis cutáneas preferentemente en las extremidades, glúteos y tronco.<sup>6,9</sup>

Ratnoff (1968) plantea que el problema del Síndrome de Gardner-Diamond es un problema aún no bien solucionado en un estudio observacional en varios hospitales de Norteamérica.

Los estudios psiquiátricos indicaron que las pacientes tienen depresión abierta, ansiedad, problemas, masoquismo, sentimientos sexuales de hostilidad, comportamiento compulsivo-obsesivo y características de personalidad histérica.

Las lesiones aparecían algún tiempo después de auto agredirse en sus crisis; pero igualmente la prueba de inoculación eritrocítica cutánea era positiva, al contrario que la utilización de suero fisiológico. Luego había un fenómeno de auto inmunidad. Denominó al cuadro como Púrpura psicógena autoinmune.<sup>10-11</sup>

Un estudio en población pediátrica revela la existencia de este síndrome y la observancia en pacientes mayormente femeninas con trastornos neuróticos y psicóticos.

Al hecho de lágrimas de sangre se le ha dado hasta un matiz místico como la alemana Teresa Neumann en 1929 acompañada de ceguera y paraplejía que desaparecieron años después. En Cuba, en la década de los 50 del siglo XX, una mujer también del municipio Güira de Melena sudaba sangre.<sup>6,13,14</sup>

Este síndrome se ha descrito asociado a otros trastornos autoinmunes como nefropatía por inmunocomplejos, algunas vasculitis y al lupus eritematoso sistémico como el caso que nos ocupa. La biopsia de las lesiones revela infiltrado inflamatorio perivascular y extravasación de hematíes y no otras alteraciones propias de las vasculitis. El pronóstico es bueno y no se han reportado hasta el presente casos fatales. Puede remitir por meses o años y reaparecer después. Se han utilizado diferentes medidas terapéuticas sin resultados alentadores, incluyendo la auto hemoterapia.<sup>6,15</sup>

En las vasculitis el depósito de inmunocomplejos de tamaño mayor de 19 S, circulantes o formados en la pared vascular, con activación del complemento y consiguiente inflamación vascular constituye el mecanismo inmunopatológico fundamental. Los síndromes vasculíticos tienen una gran heterogeneidad. Existe desestructuración de la arquitectura vascular, con necrosis fibrinoide e infiltración inflamatoria pleomórfica en la que predominan los polimorfonucleares neutrófilos en la fase aguda y las células mononucleares cuando la lesión se cronifica.<sup>6,8,10,15,16</sup>

## CONCLUSIONES

Podemos concluir que los criterios para un diagnóstico de AES o Síndrome de Gardner-Diamond debe incluir la presentación clínica típica, estudios de la coagulación normales y una prueba cutánea positiva con la sangre del paciente; condiciones que se valoran con antecedentes de trastornos de la personalidad o puramente psiquiátricos. Debido a su rareza consideramos los autores que existe falta de conocimiento con respecto a la entidad entre muchos médicos y puede ser confundido con lesiones vasculíticas o púrpuras de otro origen.

Puede estar asociado a otras enfermedades por autoinmunidad como el LES. Se precisa alto nivel de colaboración por parte del paciente y de sus familiares para la resolución de su cuadro clínico, siendo necesario el control médico periódico y asistencia psicológica.

## REFERENCIAS BIBLIOGRÁFICAS

- Gardner FM, Diamond LK. Auto-erythrocyte sensitization. A form of purpura producing painful bruising following autosensitization to red blood cells in certain women. *Blood*. 1955;10:675-90.
- Ingber A, Alcalay J, Feuerman EJ. Autoerythrocyte sensitization (Gardner-Diamond syndrome) In men: a case report and review of the literature. *Postgrad Med J*. 1985;61,823-6.
- Uthman IW, Moukarbel GV, Salman SM, Salem ZM, Taher AT, Khalil IM. Autoerythrocyte sensitization (Gardner-Diamond) syndrome. *Eur J Haematol*. 2000;65:144-7.
- Aomar Millán I, Pérez Fernández L, Calleja Rubio JL, Ortego Centeno N. Autoerythrocyte sensitization purpura (Gardner-Diamond syndrome) *Med Clin (Barc)* [revista en Internet]. 2008 [citado 6 febrero 2013];130(3):210. Disponible en: <http://www.ncbi.nlm.nih.gov/portal/utils/pageresolver.fcgi?recordid=1366420848029249>
- Martín Lasa A. Enfermedad de Gardner y Diamond [Glosario en línea]. 2009 [citado 6 febrero 2013]. Disponible en: [http://www.portalesmedicos.com/diccionario\\_medico/index.php/Enfermedad\\_de\\_Gardner\\_y\\_Diamond](http://www.portalesmedicos.com/diccionario_medico/index.php/Enfermedad_de_Gardner_y_Diamond)
- Ivanov OL, Lvov AN, Michenko AV, Künzel J, Maysner P, Gieler U. Autoerythrocyte sensitization syndrome (Gardner Diamond Syndrome): review of the literature. *J Eur Acad Dermatol Venereol* 2009; 23:499-504.
- Wainstok D, Alfonso E, Carnot J, Orozco J, Regalado E, Valdés L. Síndrome de Gardner-Diamond. Presentación de un caso. *Ver Cub Hematol y Hemot*. 2009;25(3):77-84
- Berbis P. Púrpuras. *EMC-Podología* [revista en Internet]. 2007 [citado 6 febrero 2013];9 (1):1-12. Disponible en: [http://dx.doi.org/10.1016/S1762-827X\(07\)70713-7](http://dx.doi.org/10.1016/S1762-827X(07)70713-7)
- Puetz J, Fete T. Platelet Function Disorder in Gardner-Diamond Syndrome: A Case Report and Review of the Literature. *Journal of Pediatric Hematology/Oncology*. 2005; 27(6):323-325
- Cansu D, Kasifoollu T, Pasaoollu O, Korkmaz C, Autoerythrocyte sensitization syndrome (Gardner-Diamond syndrome) associated with cutaneous vasculitis. *Joint Bone Spine*. 2008;75(6):721-24.
- Ratnoff OD. The psychogenic purpuras: A review of autoerythrocyte sensitization, autosensitization to DNA, «hysterical» and factitial bleeding, and the religious stigmata. *Semin Hematol*. 1980;17:192-213.
- Ratnoff OD. Psychogenic purpura (autoerythrocyte sensitization): an unsolved dilemma. *Am J Med*. 1989;87(3):16-21. PMID: 2486528.
- Hallstrom T, Herslek, Mobacken H. Mental symptoms and personality structure in autoerythrocyte sensitization syndrome. *Br J Psychiatry*. 1969;115:1269-76.

- 
14. Francès C, Kluger N, Doutré MS. "Vasculitis cutáneas y cutaneosistémicas." *EMC-Dermatología*. 2011;45(4):1-20.
15. Muci-Mendoza I R., Ramella Galmuzzi M. I. «Lágrimas de sangre» Estigmatización, púrpura psicogénica, cromhidrosis y síndrome de Gardner-Diamond. *Gac Méd Caracas*. 2004;112:144-47.
16. Sawney MP, Arora G, Arora S, Prakash J. Undiagnosed purpura: a case of autoerythrocyte sensitization syndrome associated with dermatitis artefacta and pseudo-ainhum. *Indian J. Dermatol Venereol*. 2006;72(5):379-81
- 

Los autores refieren no tener conflicto de intereses.

Recibido: 9 de marzo de 2013

Aprobado: 27 de abril de 2013

Autor para la correspondencia: Dr. Wenceslao Felipe Acuña Aguilarte. E-mail: [facuna@infomed.sld.cu](mailto:facuna@infomed.sld.cu)  
Hospital General Docente "Enrique Cabrera". Calzada de Aldabó y Calle E. Altahabana. Municipio Boyeros. La Habana, Cuba.