


Revista Cubana de Reumatología

Órgano oficial de la Sociedad Cubana de Reumatología y el Grupo Nacional de Reumatología
Volumen 19, Número 3, Suppl 1; 2017 ISSN: 1817-5996
www.revreumatologia.sld.cu



REUMATOLOGÍA EN IMÁGENES

Dermatosis pustulosa subcórnea como debut de un paciente con lupus eritematoso sistémico

Subcorneal pustular dermatosis as the debut of a patient with systemic lupus erythematosus

Mercedes Leticia Lara Freire^I, Urbano Solís Cartas^{II}, Jorge Luis Valdés González^{III}, Silvia Johana Calvopiña Bejarano^{IV}, Dinorah Marisabel Prada Hernández^V, José Pedro Martínez Larrarte^{VI}

^I Mg. Ingeniera en Electrónica y Computación. Escuela Superior Politécnica de Chimborazo, Riobamba, Chimborazo, Ecuador.

^{II} MSc. Especialista de 1er Grado en Medicina General Integral y Reumatología. Universidad Nacional de Chimborazo, Escuela Superior Politécnica de Chimborazo, Riobamba, Chimborazo. Ecuador.

^{III} Mg. Ingeniera en Industrias Pecuarias. Universidad Estatal de Bolívar, Escuela Superior Politécnica de Chimborazo. Ecuador.

^{IV} Especialista en Dermatología. Escuela Superior Politécnica de Chimborazo, Riobamba, Chimborazo. Ecuador.

^V MSc. Especialista de 2do Grado en Reumatología. Centro de Reumatología. Facultad de Ciencias Médicas 10 de Octubre. Universidad de Ciencias Médicas de La Habana. La Habana, Cuba.

^{VI} MSc. Especialista de 2do Grado en Reumatología. Laboratorio Central de Líquido Cefalorraquídeo (LABCEL). Facultad de Ciencias Médicas Miguel Enríquez. Universidad de Ciencias Médicas de La Habana. La Habana, Cuba.

RESUMEN

El lupus eritematoso sistémico es una enfermedad inflamatoria que afecta fundamentalmente a mujeres en edad fértil, aunque en ocasiones su debut llega en edades tempranas de la vida. Múltiples son las manifestaciones clínicas que pueden aparecer en el curso de la enfermedad y que afectan a todos los órganos y sistemas de órganos del cuerpo humano. Se describen diversas formas de debut de la enfermedad, dentro de las cuales los síntomas generales, afectación neurológica, dermatológica y renal han sido reportada como las más frecuentes. Se presenta el caso de un niño de 6 años de edad que debuta con un lupus eritematoso sistémico y que su lesión o signo de debut es una manifestación dermatológica: la dermatosis pustulosa subcornea.

Palabras Clave: dermatosis pustulosa subcorneal, enfermedad de Sneddon-Wilkinson, lupus eritematoso sistémico.

ABSTRACT

Systemic lupus erythematosus is an inflammatory disease that mainly affects women of childbearing age, although sometimes its debut comes at early ages of life. Multiple are the clinical manifestations that can appear in the course of the disease and that affect all organs and organ systems of the human body. Various forms of disease debut are described, within which the general symptoms, neurological, dermatological and renal involvement have been reported as the most frequent. We present the case of a 6-year-old boy who debuted with systemic lupus erythematosus and whose lesion or debut sign is a dermatological manifestation: the subcorneal pustular dermatosis.

Keywords: subcorneal pustular dermatosis, Sneddon-Wilkinson disease, systemic lupus erythematosus.

DESARROLLO

Paciente masculino, blanco, 6 años de edad, que es traído a consulta de dermatología por presentar lesiones dermatológicas a nivel de abdomen, genitales externos y raíces de los miembros inferiores. Además, la madre refiere que el niño aquejaba dolores articulares que limitaban sus actividades físicas y que en ocasiones refería un cansancio extremo e injustificado. Al examen físico, además de encontrar las lesiones pustulosas ya mencionadas, se encuentra discreto rash malar y secuelas de lesiones en mucosas del paladar duro.

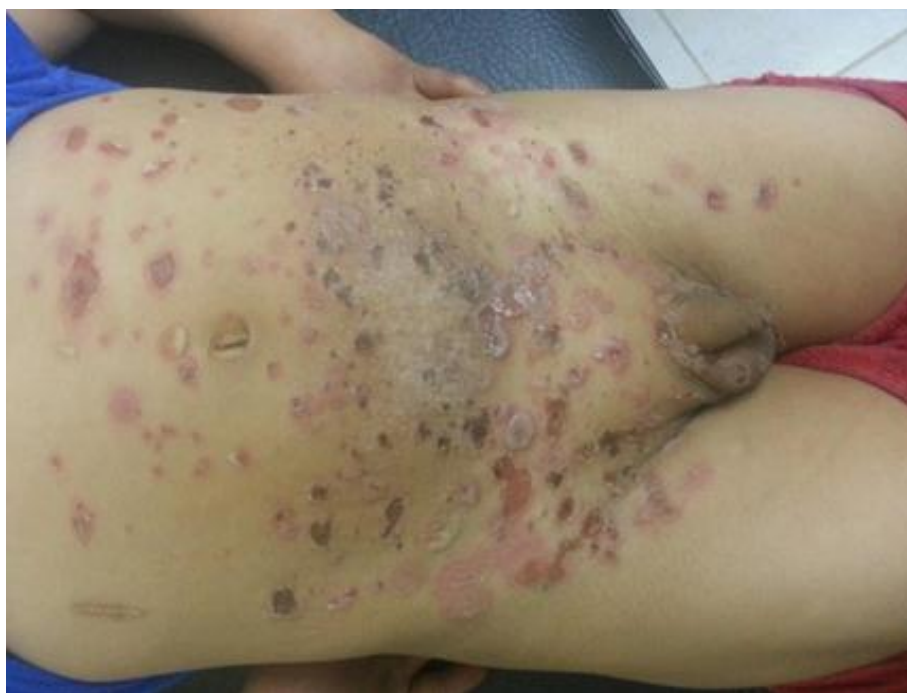Se realizan exámenes complementarios donde destaca la presencia de anemia (9,3 gr/l), leucopenia de $3,3 \times 10^9/l$, así como la presencia de anticuerpos antinucleares y ante Smith positivos, el resto de los complementarios se encontraba dentro de parámetros normales; con la presencia de las

manifestaciones clínicas y la positividad de los anticuerpos se llega al diagnóstico de lupus eritematoso sistémico (LES).

Se realizó estudio anatomopatológico de las lesiones en piel reportándose espongiosis epidérmica y presencia de lesiones pustulosas subcornea llenas de neutrófilos: permitiendo concluir el diagnóstico de una Pustulosas subcornea. Esta afección no es reportada con frecuencia en pacientes con lupus y no se encontraron reportes en los cuales haya significado el debut del LES.

Se comenzó tratamiento con esteroides, inmunosupresores y medidas locales obteniéndose una mejoría significativa del estado clínico del paciente, en la actualidad asiste con regularidad a consulta externa del Hospital Andino de Chimborazo.

Figura 1. Lesiones pustulosas en abdomen y raíz de los miembros inferiores.



BIBLIOGRAFÍA CONSULTADA

1. Scalvenzi M, Palmisano F, Annunziata MC, Mezza E, Cozzolino I, Costa C. Subcorneal Pustular Dermatitis in Childhood: A Case Report and Review of the Literature. *Case Reports in Dermatological Medicine*. 2013;13:5.
2. Gil-Armenteros R, Solis-Cartas U, Milera-Rodríguez J, De-Armas-Hernandez A. Mielitis transversa como debut de un lupus eritematoso sistémico. *Rev Cubana de Reumatol [revista en Internet]*. 2013 [citado 2017 Oct 10];15(3):[aprox. 0 p.]. Disponible en: <http://www.revreumatologia.sld.cu/index.php/reumatologia/article/view/284>
3. Al Ameer A, Al Salman A, Al Braheem I, Al Marzoq Y, Imran M. Subcorneal pustular dermatosis in a 7-year old Saudi child: A case report and review of the literatura. *Journal of Dermatology & Dermatologic Surgery*. 2015;19(2):133-9.
4. Solis-Cartas U, Amador-García D, Crespo-Somoza I, Pérez-Castillo E. Síndrome de Guillain Barré como forma de debut en el lupus eritematoso sistémico. *Rev Cubana de Reumatol [revista en Internet]*. 2015 [citado 2017 Oct 2];17(2 Suppl. 1):[aprox. 3 p.]. Disponible en: <http://www.revreumatologia.sld.cu/index.php/reumatologia/article/view/422>
5. Voigtländer C, Lüftl M, Schuler G, Herthl M. Infliximab (Anti-Tumor Necrosis Factor? Antibody). A novel, highly effective treatment of recalcitrant Subcorneal Pustular Dermatitis (Sneddon-Wilkinson Disease). *Arch Dermatol*. 2001;137:1571-4.
6. Solis Cartas U, Gualpa Jaramillo G, Valdés González JL, Martínez Larrarte JP, Menes Camejo I, Flor Mora OP. Mielomeningocele y lupus eritematoso sistémico, una relación infrecuente. *Rev Cubana de Reumatol [revista en Internet]*. 2017 [citado 2017 Oct 14];19(2):[aprox. 0 p.]. Disponible en: <http://www.revreumatologia.sld.cu/index.php/reumatologia/article/view/554>
7. Versini M, Mantoux F, Angeli K, Passeron T, Lacour JP. Sneddon-Wilkinson disease: efficacy of intermittent adalimumab therapy after lost response to infliximab and etanercept. *Annales de Dermatologie et de Venereologie*. 2013;140(12):797-800.
8. Solis-Cartas U, Prada-Hernández D, Crespo-Somoza I, Gómez-Morejón J, de-Armas-Hernandez A, García-González V, Hernández-Yane A. Percepción de calidad de vida relacionada con la salud en pacientes con osteoartritis de manos. *Rev Cubana de Reumatol [revista en Internet]*. 2015 [citado 2017 Oct 3];17(2):[aprox. 7 p.]. Disponible en: <http://www.revreumatologia.sld.cu/index.php/reumatologia/article/view/410>
9. Tajiri K, Nakajima T, Kawai K, Minemura M, Sugiyama T. Sneddon-Wilkinson Disease Induced by Sorafenib in a patient with Advanced Hepatocellular Carcinoma. *Internal Medicine*. 2015;54(6):597-600.
10. Solis Cartas U, Barbón Pérez O, Martínez Larrarte J. Determinación de la percepción de calidad de vida relacionada con la salud en pacientes con osteoartritis de columna vertebral. *Revista Archivo Médico de Camagüey [revista en Internet]*. 2016 [citado 2017 Oct 13];20(3):[aprox. 8 p.]. Disponible en: <http://www.revistaamc.sld.cu/index.php/amc/article/view/4280>
11. Fonseca-Bustos J, Reynoso-von Drateln C, Rodríguez-Martínez N. Dermatitis pustulosa subcórnea o enfermedad de Sneddon-Wilkinson. *Dermatol Rev Mex*. 2015;59:321-4.
12. Solis-Cartas U, Milera-Rodríguez Y, Santana I, Pereira-Torres J, De-Armas-Hernández A. Púrpura de Schonlein Henoch, presentación de caso. *Revista Cubana de Reumatología [revista en Internet]*. 2012 [citado 2017 Oct 15];14(21). Disponible en: <http://www.revreumatologia.sld.cu/index.php/reumatologia/article/view/217>

Los autores refieren no tener conflicto de intereses.

Recibido: 22 de octubre de 2017

Aprobado: 6 de diciembre de 2017

Autor para la correspondencia: Dr. Urbano Solis Cartas. E-mail: umsmwork74@gmail.com

Universidad Nacional de Chimborazo, Escuela Superior Politécnica de Chimborazo, Riobamba, Chimborazo. Ecuador.