


Revista Cubana de *Reumatología*

Órgano oficial de la Sociedad Cubana de Reumatología y el Grupo Nacional de Reumatología
Volumen XIV Número 21, 2012 ISSN: 1817-5996

www.revreumatologia.sld.cu



ESTUDIO DE CASOS

Diagnostico ecográfico, clínico e histológico de osteosarcoma de rodilla derecha en escolar de 11 años

I diagnose ecographic-clinical-histologic of osteosarcoma of right knee in pupil of 11 years

Valmaña Sánchez Alejandro Fidel*, López Mantecón Ana Marta**

*Especialista de 1er en Medicina Deportiva, ecografista de partes blandas en el Sistema Osteomioarticular

** Especialista de 1er grado en Medicina General Integral y Reumatología

Instituto de Medicina Deportiva. Centro Nacional Reumatología. Hospital Clínico Quirúrgico Docente "10 de Octubre", Facultad de Ciencias Médicas 10 de Octubre. La Habana. Cuba

RESUMEN

Se presenta un paciente de 11 años que fue remitido del hospital pediátrico William Soler a la consulta de ultrasonido de partes blandas del Instituto de Medicina Deportiva en el mes de marzo del año 2012 por presentar dolor intenso, con aumento marcado de tamaño y endurecimiento de la rodilla derecha, acompañado de astenia y anorexia, con un estudio radiológico que presenta lesiones osteolítica y osteoescleróticas en la extremidad distal del fémur con reacción perióstica. En las imágenes ecográficas se observó sinovitis de la bursa suprapatelar muy celular, con engrosamiento sinovial irregular y calcificaciones con sombra acústica posterior e irregularidad del periostio en el polo superior de la rótula; en otro corte presentó marcada irregularidad con destrucción del extremo distal del fémur, y fragmentación ósea que se extiende a una porción de la tibia proximal, observándose además calcificaciones en las partes blandas vecinas sospechándose la presencia de un osteosarcoma con infiltración a las partes blandas articulares de la rodilla derecha. Se realiza biopsia de la extremidad distal del fémur aportando el diagnóstico histológico de Osteosarcoma pleomórfico gigancelular con alto grado de malignidad, presencia de áreas de células vacuoladas claras, con marcada indiferenciación celular.

Palabras clave: osteosarcoma, ecografía

ABSTRACT

Presentation of a patient with pigmented villonodular synovitis diffuse form located in left knee and extension to the gastrocnemius muscles, man, 42-year-old, consult by pain and inflammation of three years of evolution. It was palpating a nodule of 10 x 8 centimeters, hard adhered to deep planes in back region of calf. Result of diagnostic tests: Radiology, increase of volume of soft parts of knee and left calf. They observe subchondral cysts. Ultrasound, accumulate of liquid synovial in stock exchange subquadricipital, degenerative changes. Backside of the calf complex mass with zones of nodule of tumoral appearance that alternate with cystic of liquid content, with partition, being negative to the cytological and bacteriological study of the liquid,

except high number of hemosiderin pigments. The anatomical and pathological study of tissue obtained informs: material constituted by abundant macrophages with pigments in his interior, mature and abundant lymphocytes giant cells.

Keywords: osteosarcoma, ultrasound scan

INTRODUCCIÓN

Las masas de partes blandas y tumores óseos son entidades clínicas comunes; se clasifican en lesiones benignas, malignas y no neoplásicas¹.

El potencial de crecimiento de las neoplasias benignas es limitado; ellas no invaden estructuras vecinas, aunque la fibromatosis agresiva tiende a ser invasora localmente².

Las neoplasias malignas son localmente agresivas; invaden músculo, ligamentos, huesos y además tienen capacidad para producir metástasis, generalmente pulmonares o ganglionares.

En la actualidad se destaca el rol del ultrasonido en el diagnóstico de los tumores de partes blandas dado por:

- Diferenciar tumor de pseudo tumor, masa sólida de quística.
- Determinar localización y vascularización. (Doppler).
- Precisar número tamaño, contornos y estructuras vecinas (Neurovasculares).
- Formular hipótesis diagnósticas.
- Guiar biopsia o drenaje (abscesos o quistes)^{3,4}.

En el presente trabajo se expone el papel de la ecografía de partes blandas en el diagnóstico y evaluación de este paciente y su relación con la clínica y el diagnóstico histológico definitivo. Describiendo los hallazgos ecográficos encontrados así como otros estudios imagenológicos.

Esto se realizó con equipo Aloka Prosound alfa 10 con transductor lineal para partes blandas multifrecuencial (7,5-14 Mhz) a un niño procedente del Hospital Pediátrico William Soller en el año 2012.

PRESENTACIÓN DEL CASO

Paciente masculino escolar de 11 años de edad.

Antecedentes patológicos personales de fractura de muñeca y clavícula hace aproximadamente 2 años por trauma evidente.

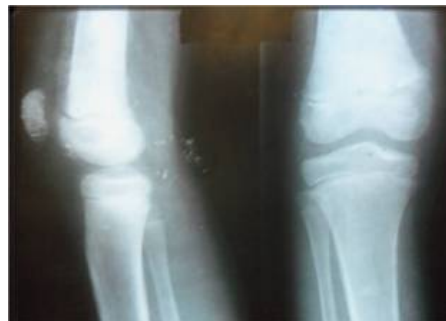Antecedentes familiares de cáncer de mama en la abuela paterna y una tía paterna.

A finales del mes de diciembre del año 2011 presentó dolor de rodilla derecha y cojera, no se le constato en esa ocasión aumento de volumen de la articulación al examen físico; se acompañaba de somnolencia y anorexia.

Es valorado en consulta de cuerpo de guardia por cojera del miembro inferior derecho y dolor en la rodilla.

Se le indica Rx de rodilla antero-posterior y lateral y se interpreta como fisura de la tibia para lo cual se inmoviliza por 2 semanas. ^{Imagen 1}

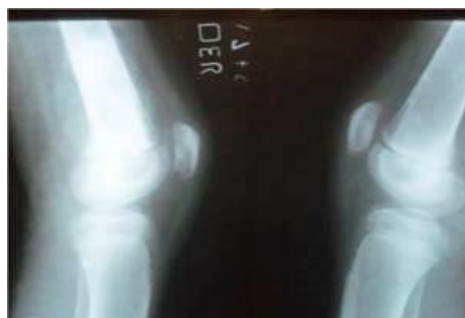Imagen 1



Rayos x antero-posterior y lateral de rodilla derecha

Al retirar el yeso se aprecia la rodilla aumentada de tamaño y de consistencia dura con intenso dolor local, se realiza radiografía de ambas rodillas observándose lesiones osteolíticas y osteoescleróticas en la extremidad distal del fémur con reacción perióstica localizada a nivel de la epífisis de crecimiento, así como aumento de la opacidad de las partes blandas vecinas al fémur. ^{imagen2}

Imagen 2



Rayos x ambas rodillas vista lateral

Es remitido del hospital pediátrico William Soler a la consulta de ultrasonido de partes blandas del Instituto de Medicina Deportiva para realizar estudio de imágenes de la zona afectada.

En este centro se efectuó estudio ecográfico de la rodilla con equipo Aloka prosound alfa 10 con transductor lineal para partes blandas multifrecuencial de 7,5 a 14 Mhz, por personal entrenado y experiencia en esta actividad siguiendo el siguiente método.

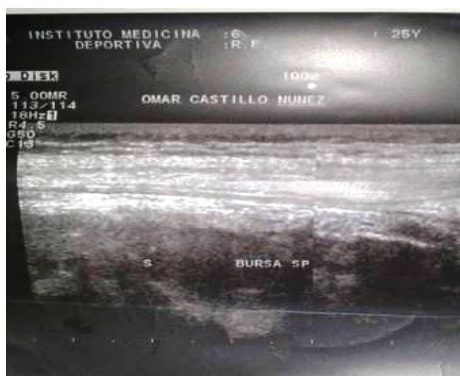Se realizaron cortes longitudinales y transversales a nivel del polo superior de la rótula para el estudio del tendón cuadricipital, la bursa suprapatelar, el periostio del fémur y rampas condíleas laterales.

- Corte longitudinal sobre la patela para la evaluación de la expansión cuadricipital de la rótula y el periostio.

- Corte longitudinal sobre el polo inferior de la rótula para la visualización del tendón rotuliano y su origen e inserción en la tuberosidad anterior de la tibia y la grasa de Hoffa
- Corte transversal a este nivel para la evaluación del cartílago de los cóndilos femorales por vía anterior, así como también se evaluó este en flexión máxima.
- Corte longitudinal a nivel del compartimiento medial donde se valora el complejo capsulo ligamentoso medial (constituido por ligamento colateral medial, grasa areolar laxa y ligamento menisco femoral y tibial) periostio de la extremidad femoral y tibial, cuerno anterior de menisco interno y espacio articular).
- Corte transversal a este nivel para el estudio del menisco interno.
- Corte longitudinal del compartimiento lateral para describir el complejo cuádruple externo (constituido por ligamento colateral lateral, tendón poplíteo, cuerno anterior del menisco externo y bandeleta íleo tibial distal), además se valora extremos articulares y espacio articular.
- Corte transversal para el menisco externo.

Además se valora la fosa poplítea rastreando con el transductor transversal de arriba hacia abajo y longitudinalmente para sagital hacia ambos lados valorándose las características ecográficas de los cuernos posteriores de ambos meniscos el cartílago articular de los cóndilos femorales por vía posterior, la arteria poplítea y las inserciones musculares.

Imagen 3

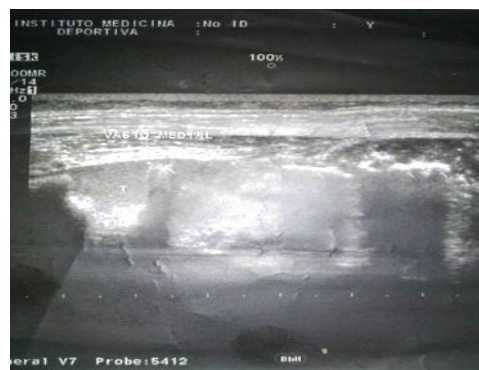

En las imágenes obtenidas se observa sinovitis de la bursa suprapatelar muy celular, con engrosamiento sinovial irregular y calcificaciones con sombra acústica posterior de eco estructura que recuerda fragmentos óseos. ^{Imagen 3}

En otro ángulo se observa irregularidad del periostio en el polo superior de la rótula, engrosamiento sinovial irregular de aspecto nodular, con múltiples calcificaciones y la mayor de ellas con sombra acústica posterior que recuerda fragmento

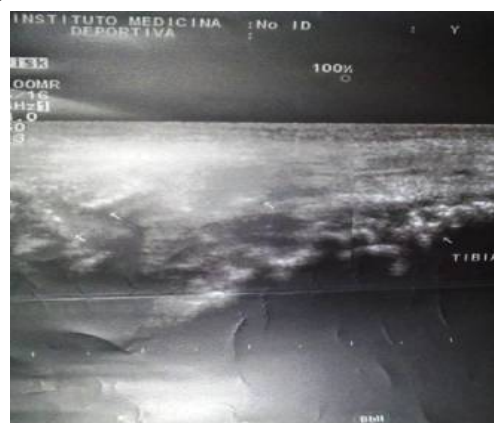óseo, además, en el espacio medial hay irregularidad del periostio con ecos que penetran. ^{Imagen 4}

Imagen 4



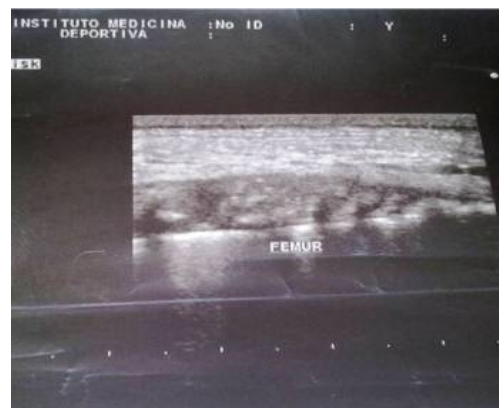Otro corte presenta marcada irregularidad con destrucción del extremo distal del fémur, y fragmentación ósea que se extiende a una porción de la tibia proximal, resto del periostio del hueso de características normales, observándose también calcificaciones en las partes blandas vecinas. ^{Imagen 5}

Imagen 5



En otro ángulo se observa irregularidad en el periostio del fémur, con ecos que penetran al hueso subcondral, una masa heterogénea y compleja en la bursa suprapatelar con calcificaciones y fragmentos óseos de aspecto infiltrativo por posible tumor óseo. ^{Imagen 6}

Imagen 6



Los exámenes complementarios indicados fueron:

Hemograma/ diferencial: Normal.

Eritrosedimentación: Normal.

Química sanguínea:

Fosfatasa Alcalina: 1059, valores normales: 115-345 U/L (8-12 años).

LDH: 1030 U/L; valores normales: 110- 295U/L (1-12 años)

Ecografía abdominal: Normal.

TAC de pulmón: Normal.

Desde el punto de vista clínico, el dolor intenso, con aumento marcado de tamaño y endurecimiento de la rodilla derecha, asociado a la astenia y anorexia que presenta el paciente, hace que se relacionen las imágenes con la posibilidad de tumor maligno, sospechándose la presencia de un osteosarcoma con infiltración a las partes blandas articulares de la rodilla derecha, con un comportamiento agresivo desde el punto de vista infiltrativo local.

Se realiza biopsia de la extremidad distal del fémur aportando el diagnóstico histológico de Osteosarcoma pleomórfico gigantocelular con alto grado de malignidad, presencia de áreas de células vacuoladas claras, con marcada indiferenciación celular.

DISCUSIÓN

La presencia de tumores óseos siempre resulta una afección extremadamente grave y con grandes posibilidades de comprometer la vida del paciente que lo desarrolla; entre las medidas terapéuticas empleadas se encuentra la extracción del tejido óseo donde se desarrolla y se encuentre localizado, siempre que exista esta posibilidad, además de los diferentes esquemas de citostáticos y radiaciones según la celularidad del mismo⁵⁻⁷.

Entre los principales agentes causales de estos tumores, se encuentran los agentes químicos como los compuestos de berilio y metilcolantreno, algunos agentes virales como el retrovirus del sarcoma de Rous, que contiene el gen proto-oncogénico V-Src, y agentes físicos como las radiaciones, asociado a otros tumores cuando se emplea este método terapéutico⁸⁻¹⁰.

Las aproximadamente 30 000 millones de células que existen en el organismo, nacen crecen se dividen y mueren, bajo una estricta vigilancia del material hereditario (ADN).

Una célula se divide en dos idénticas, con la participación de enzimas proteínas, factores de crecimiento y genes que se activan y desactivan con la precisión de la maquinaria de un reloj. El mínimo fallo en los sistemas de control puede acarrear una tragedia celular^{11,12}.

Los genes se dividen en dos familias, protooncogenes y gen supresor de tumores, cuando ocurren mutaciones los protooncogenes pasan a formar oncogenes que orquestan la

proliferación anárquica, y cuando estas actúan sobre el gen supresor de tumores estos se inactivan y las células adquieren características tumorales.

Se ha asociado a los osteosarcoma con un grupo de factores de riesgo, al observar que estos se encuentran con mayor frecuencia en los pacientes que desarrollan este tipo de tumor, ^{tabla 1} que en pacientes sanos u otros tipos de tumoraciones; en nuestro paciente solo identificamos el crecimiento acelerado asociado a la etapa de adolescencia¹³⁻¹⁵.

Tabla 1 Factores de riesgo de los osteosarcomas

Factores de riesgo
<ul style="list-style-type: none"> • Periodos de crecimiento repentino en la adolescencia. • Ser demasiado alto para cierta edad. • Tratamiento anterior de otro cáncer con radiación, en especial a una edad temprana o con dosis altas de radiación. • Existencia de una enfermedad tumoral ósea benigna. • El síndrome de Li-Fraumeni. • Retinoblastoma (tumor maligno de retina que afecta a niños menores de 5 años). • Existencia de ciertos cánceres heredados poco comunes, causada por la mutación en el gen supresor de tumores p53, que reduce la posibilidad de contraer cáncer. <ul style="list-style-type: none"> ▪ sarcomas de tejido blando ▪ cáncer de seno ▪ tumores cerebrales ▪ osteosarcoma ▪ leucemia ▪ melanoma ▪ cáncer de la corteza suprarrenal

Una cantidad pequeña de los distintos tipos de cáncer de hueso, especialmente los osteosarcomas, parecen ser hereditarios y ser causados por defectos de mutaciones en determinados genes¹⁶.

Hay familias en las que varios de sus integrantes, desarrollan osteosarcoma sin cambios hereditarios en ninguno de los genes conocidos; es estos casos, aun no se han descubierto los defectos genéticos que pueden desarrollar este tipo de cáncer de asociación familiar¹⁹⁻²⁰.

El osteosarcoma no hereditario se ha atribuido a la sobreexpresión del gen MDM2 (murine double minute 2), un importante regulador negativo del supresor tumoral p53, uniéndose a este e inactivando sus funciones apoptóticas y de detención del crecimiento²¹⁻²³.

Un factor importante que determina la quimiosensibilidad del tumor es su expresión de la P glucoproteína producida por el gen MDRI, que actúa mediando la resistencia a numerosos fármacos. La expresión de esa p-glicoproteína por las células del tumor guarda relación con la eficacia de los fármacos antineoplásicos y con el pronóstico²⁴⁻²⁷.

CONCLUSIONES

El dolor de rodilla y la cojera son síntomas precoces de tumores óseos a este nivel.

Los hallazgos ecográficos encontrados fueron:

- Sinovitis celular con engrosamiento de aspecto tumoral complejo e irregularidad de la membrana sinovial. Calcificaciones sinoviales con sombra acústica posterior.
- Marcada irregularidad del periostio del polo superior de la rótula de la extremidad distal del fémur y de parte de la extremidad proximal de la tibia.
- Aumento de las partes blandas vecinas con calcificaciones y/o fragmentos óseos.

Se determinó la presencia de tumor sinovial complejo de aspecto infiltrativo óseo.

Se planteó osteosarcoma del fémur como hipótesis de tumor primario por ecografía.

Se sospechó también osteosarcoma del fémur por las radiografías de rodilla.

Se comprobó por biopsia osteosarcoma de alto grado de malignidad.

La imagenología, la clínica y la biopsia fue una tríada certera y congruente en el diagnóstico y estadificación de este paciente.

La fosfatasa alcalina y la LDH muestran altos valores en osteosarcomas de alto grado de malignidad como este caso.

RECOMENDACIONES

- Realizar ultrasonido de rodilla a todo niño con dolor en esta articulación.
- Realizar radiografía simple de rodilla ante todo infante con dolor de rodilla de causa inexplicable por la clínica y el examen físico, e informarla con el radiólogo.
- Tener presente la clínica ante de informar exámenes imagenológicos.
- Cuando hay sospecha de tumor siempre correlacionar estudios y comprobar por histología el diagnóstico definitivo en breve tiempo.

BIBLIOGRAFÍA

1. Lerner A, Antman KH. Primary and metastatic malignant bone lesions. In: Goldman L, Schafer AI, eds. Cecil. Medicine. 24th ed. Philadelphia, PA: Saunders Elsevier; 2011:chap 208.
2. National Cancer Institute. Osteosarcoma and malignant fibrous histiocytoma of bone treatment PDQ. [documento en Internet]. October 12, 2011 [citado el 4 de diciembre de 2010]. Disponible en: <http://www.cigna.com/healthwellness/hw/medical->

[topics/osteosarcoma-and-malignant-fibrous-histiocytoma-of-ncicdr0000062698](http://www.cigna.com/healthwellness/hw/medical-topics/osteosarcoma-and-malignant-fibrous-histiocytoma-of-ncicdr0000062698)

3. National Comprehensive Cancer Network. NCCN Clinical Practice Guidelines in Oncology: Bone Cancer. Versión 2 [documento en Internet]. 2011 [citado el 4 de diciembre de 2010]. Disponible en: <http://www.nccn.org/content/8/2/145.short>
4. Hola B, José; Pacheco S, Sergio; Cerda C, César; Castillo P, María Paz; Vera S, Marcelo. Osteosarcoma extraóseo retroperitoneal. Rev Chil Cir. 2012; 64(3): 231-32.
5. Álvarez López Alejandro, García Lorenzo Yenima, Puentes Álvarez Antonio, García Lorenzo Maruldis. Osteosarcoma: enfoque actual. AMC [revista en la Internet]. 2010 Oct [citado el 4 de diciembre de 2010]. 14(5): . Disponible en: http://scielo.sld.cu/scielo.php?script=sci_arttext&pid=S1025-02552010000500016&lng=es
6. Muscolo, D. Luis; Farfalli, Germán L; Aponte Tinao, Luis; Ayerza, Miguel A. Actualización en osteosarcoma. Rev. Asoc. Argent. Ortop. Traumatol. 2009; 74(1): 86-101.
7. Álvarez Martínez, E.; Castro Espitia, L.; Ardila Medina, C.M. Osteosarcoma condroblástico maxilar: Presentación de un caso. Av Odontostomatol. 2012; 28(5): 227-231.
8. Márquez Medina, D.; Sáez Medina, M. I.; Cumplido Burón, J. D.; García García, J. A.; Talavera Hernández, M. C.; Blancas López-Barajas, I.; García Puche, J. L. Osteosarcoma meníngeo sin exposición previa a radiaciones: A propósito de un caso. Oncología (Barc.). 2004; 27(2): 59-62.
9. Rodrigues, B.A.; Faraco, C.; Oliveira, R.; Cheuiche, S.; Teixeira, F.S.; Kirst, C.; Faraon, A.; Sousa, E.M. Pelvic osteosarcoma resection in a bitch: case report. Arq. Bras. Med. Vet. Zootec. 2009; 61(1): 35-41.
10. Franco, LM. Osteosarcoma mandibular. Med. oral patol. oral cir. bucal (Ed.impr.). 2004; 9(3): 272-74.
11. Colmenares Sancho, Francisco; Paneque Pocio, Maria Elena; Fuentes Díaz, Zaily; Rodríguez Salazar, Orlando. Osteosarcoma intracraneal relacionado con el embarazo: a propósito de un caso. 2011; AMC 15(2): 335-42.
12. Álvarez Gómez, Susana; González Pulido, José Laureano; López Roldán, Piedad. Valoración de la incapacidad del osteosarcoma en pacientes en edad laboral. 2010; Med. segur. trab. 56(218): 85-92.
13. Bispo Júnior, Rosalvo Zósimo; Camargo, Olavo Pires de. Prognostic factors in the survival of patients diagnosed with primary non-metastatic osteosarcoma with a poor response to neoadjuvant chemotherapy. 2009; Clinics 64(12): 1177-86.
14. Tossato, Patricia dos Santos; Pereira, Amanda Cáceres; Cavalcanti, Marcelo Gusmão Paraíso. Osteossarcoma e condrossarcoma: diferenciação radiográfica por meio da tomografia computadorizada. 2002; Pesqui. Odontol. Bras. 16(1): 69-76
15. Rodrigues, B.A.; Faraco, C.; Oliveira, R.; Cheuiche, S.; Teixeira, F.S.; Kirst, C.; Faraon, A.; Sousa, E.M. Pelvic

- osteosarcoma resection in a bitch: case report.*2009; *Arq. Bras. Med. Vet. Zootec.* 61(1): 35-41.
16. Guerra, Raquel Bezerra; Tostes, Marcelo Duarte; Miranda, Leandro da Costa; Camargo, Olavo Pires de; Baptista, André Mathias; Caiero, Marcelo Tadeu; Machado, Telma Muria dos Santos; Abadi, Márcia Datz; Oliveira, Claudia Regina G.C.M Mendes de; Filippi, Renée Zon. *Comparative analysis between osteosarcoma and Ewing's sarcoma: evaluation of the time from onset of signs and symptoms until diagnosis.*2006; *Clinics* 61(2): 99-106.
17. Mita-Albán, Luis Carlos; Álvarez-Ramírez, Rodrigo; Alvarado-Acosta, Fernando. *Osteosarcoma telangiectásico de fémur en un varón joven.*2004; *Acta méd. costarric* 46(1): 34-37.
18. Silva, Helena R. M.; Borges, Alessandra C.; Pizza, Maria; Borsato, Maria Luisa; Castro, Helaine C.; Luporini, Silvia M.; Bruniera, Paula. *Osteosarcoma and acute myeloid leukemia: two cases in children.*2006; *Rev. Bras. Hematol. Hemoter.* 28(1): 76-78.
19. Soares, Rosilene C.; Soares, Andréa F.; Souza, Lélia B.; Santos, Aldo L. V. dos; Pinto, Leão P. *Osteosarcoma of mandible initially resembling lesion of dental periapex: a case report.*2005; *Rev. Bras. Otorrinolaringol.* 71(2): 242-45.
20. Manzano, Damián; Silván, Ángel; Saez, Javier; Moreno, José Carlos. *Myositis Ossificans of the temporalis muscle: Case repor.*2007; *Med. oral patol. oral cir.bucal (Internet)* 12(4): 277-80.
21. Chirife, Ana M.; Bello, Lorena; Celeste, Francisco; Giménez, Liliana; Gorostidy, Susana. *Sarcomas primarios de mama.*2006; *Medicina (B. Aires)* 66(2): 135-38.
22. Las Heras F, Rocío; Fernández G, Francisca; Capdeville F, Felipe; Veloso O, Marcelo; Harbst S, Hans; Müller, Bettina; Madrid M, Arturo. *Osteosarcomas de la región de cabeza y cuello.*2011; *Rev Chil Cir* 63(5): 468-72.
23. Collado Otero Juan Carlos, González Chica Carlos Alberto, Paredes López Dagmar, Renó Céspedes Jesús de los Santos. *Resultados de la metastasectomía pulmonar por osteosarcoma en niños (1985 a 2005).* *Rev Cubana Cir [revista en la Internet].* 2007 Dic [citado 2014 Jul 21]; 46(4): . Disponible en: http://scielo.sld.cu/scielo.php?script=sci_arttext&pid=S0034-74932007000400002&lng=es
24. Santos-Machado, Telma M.; Oliveira, Cláudia R. Mendes; Croci, Alberto T.; Fernandes, Ângelo; Abadi, Márcia Datz; Baptista, André Mathias; Camargo, Olavo Pires de. *Parosteal osteosarcoma with myocardial metastasis 13 years after follow-up.* 2003; *Rev. Hosp. Clin.* 58(2): 113-8.
25. Rodríguez Rodríguez, Carlos; Jiménez Arguedas, Gabriela; Guillen Jiménez, Ricardo; Barrantes Zamora, José Carlos. *Reporte de un caso de Osteosarcoma Metastásico en el Hospital Nacional de Niños.*2003; *Acta pediátr. costarric* 17(2): 56-9.
26. Ritacco, Lucas E.; Milano, Federico; Aponte Tinao, Luis; Risk, Marcelo; Reyes, Mauricio; Weber, Stefan; Farfalli, Germán; Ayerza, Miguel; Muscolo, D. L.; González Bernaldo de Quirós, Fernán. *Realidad virtual: Su aplicación en cirugía reconstructiva oncológica esquelética Presentación de un caso de osteosarcoma tibia.* 2011; *Rev. Asoc. Argent. Ortop. Traumatol.* 76(1): 82-7.
27. S Boriani, JN Weinstein, R Biagini. *Primary bone tumors of the spine: terminology and surgical staging.* *Spine [revista en internet]* 1997 [citado el 4 de diciembre de 2010]. Disponible en: http://journals.lww.com/spinejournal/Abstract/1997/05010/Primary_Bone_Tumors_of_the_Spine_Terminology_and.2_0.aspx

Los autores refieren no tener conflictos de intereses

Recibido el 11 de diciembre del 2012

Aprobado 16 de diciembre del 2012

Contacto para correspondencia Dr. Alejandro Valmaña Sánchez **E-mail:** avalsanchez@yahoo.es

Milagros No 552, apto. 7 % Mayia Rodríguez y Goicurúa. La Habana. Cuba. CP: 10500