

## Síndrome de Rapunzel como complicación en una paciente lúpica

### Rapunzel syndrome as a complication in a lupus patient

Tatiana Silvia Yautibug Sagñay<sup>1\*</sup> <https://orcid.org/0000-0001-7521-9320>

Bolívar Fernando Guala Taipe<sup>2</sup> <https://orcid.org/0000-0001-6950-9882>

María José Zúñiga Rodríguez<sup>3</sup> <https://orcid.org/0000-0001-8040-9022>

Norma Elizabeth Mullo Evas<sup>1,2,3</sup> <https://orcid.org/0000-0002-2018-6936>

<sup>1</sup>Universidad Nacional de Chimborazo. Riobamba, Chimborazo, Ecuador.

<sup>2</sup>Escuela Superior Politécnica de Chimborazo. Riobamba, Chimborazo, Ecuador.

<sup>3</sup>Ministerio Salud Pública, Centro de Salud Ilapo. Chimborazo, Ecuador.

\*Autor de correspondencia: [silvia\\_johanacb@hotmail.com](mailto:silvia_johanacb@hotmail.com)

#### RESUMEN

El lupus eritematoso sistémico es una enfermedad que causa un gran número de complicaciones de origen psicológico; estas pueden llevar a patrones inadecuados de conducta que pueden poner en riesgo la vida de los pacientes como el síndrome de Rapunzel. Se describen los elementos clínicos y diagnósticos de este síndrome mediante el caso de una paciente femenina de 25 años de edad, con diagnóstico de lupus eritematoso sistémico. Acude a consulta con manifestaciones clínicas e imagenológicas que permiten llegar al diagnóstico de síndrome de Rapunzel como complicación psicológica en el curso del lupus eritematoso sistémico. Se procede a realizar la intervención quirúrgica donde se halló una masa tumoral constituida por cabello humano. En la actualidad, la paciente se mantiene en seguimiento por las especialidades de reumatología, psiquiatría y psicología, y su recuperación y evolución han sido satisfactorias. El lupus eritematoso condiciona conductas que pueden ser perjudiciales para la salud de los pacientes. Es importante la identificación precoz de conductas como la tricotilomanía y el seguimiento psicológico especializado en pacientes con esta enfermedad.

**Palabras clave:** enfermedad autoinmune; enfermedad reumática; lupus eritematoso sistémico; síndrome de Rapunzel; tricobezoar.

## ABSTRACT

Systemic lupus erythematosus is a systemic disease that generates a large number of complications of psychological origin; these can lead to inappropriate behavior patterns that can be life-threatening for patients. To describe the clinical and diagnostic elements of Rapunzel syndrome. Clinical case: a 25-year-old female patient with a diagnosis of systemic lupus erythematosus who consulted with clinical and imaging manifestations that led to the diagnosis of Rapunzel syndrome as a psychological complication in the course of systemic lupus erythematosus. Lupus erythematosus conditions a series of behaviors that can be detrimental to the health of patients; early identification of behaviors such as trichotillomania and specialized monitoring in psychology in patients with this disease is important. The clinical evolution of the patient has been very favorable and her general condition has recovered.

**Keywords:** autoimmune disease; rheumatic disease; systemic lupus erythematosus; Rapunzel syndrome; tricobezoar.

Recibido: 24/04/2020

Aprobado: 28/06/2020

## Introducción

El lupus eritematoso sistémico (LES) es una enfermedad autoinmune, reumática, inflamatoria y crónica. Se caracteriza por una amplia gama de manifestaciones clínicas y complicaciones que involucran todos los órganos o sistemas de órganos del cuerpo humano. Epidemiológicamente, se describe un predominio de afectación en mujeres jóvenes en edad fértil, aunque existen notificaciones de que el LES puede afectar a personas de cualquier edad y sexo.<sup>(1,2,3)</sup>

Las complicaciones son diversas y pueden aparecer en el curso del LES; incluso en muchas ocasiones las complicaciones constituyen el inicio de la enfermedad. Las manifestaciones cardiorrespiratorias, neurológicas, renales y dermatológicas son las de mayor frecuencia en los pacientes con LES. Sin embargo, se deben tener en cuenta los trastornos psicológicos de la enfermedad, los cuales pueden generar distintas conductas nocivas para la salud de los pacientes.<sup>(1,3,4)</sup>

Un trastorno psicológico que se ha observado con relativa frecuencia en mujeres jóvenes es la tricotilomanía. Esta se define como el hábito recurrente de torcer el cabello de forma repetitiva hasta que se desprende.<sup>(5)</sup> En un importante pero no cuantificado número de personas el destino final del cabello desprendido es ser ingerido.<sup>(5)</sup>

La tricotilomanía no representa un problema para la salud de las personas. En cambio, la ingestión del cabello sí lo es. Al ser un producto orgánico que no se digiere, el cabello se acumula en la vía digestiva donde entorpece el flujo digestivo y ocasiona una obstrucción intestinal. En la mayoría de los casos, los cabellos ingeridos se acumulan a nivel gástrico y causan un tricobezoar; en otros casos, se alojan en el intestino delgado; el cuadro clínico resultante se conoce como *síndrome de Rapunzel*.<sup>(6,7)</sup>

El síndrome de Rapunzel es un trastorno intestinal extremadamente raro que resulta de la tricofagia, asociado en la mayoría de las ocasiones a la tricotilomanía.<sup>(8)</sup> Los primeros informes de la enfermedad se realizaron en el año 1968 cuando se describieron dos pacientes con esta enfermedad.<sup>(8)</sup> En la actualidad se considera una rara enfermedad, cuyos reportes no sobrepasan los 30 casos. En el procedimiento quirúrgico que por lo general requieren los pacientes, se halla una acumulación de cabellos en forma de tricobezoar a nivel gástrico con una cola que se extiende al intestino delgado, lo que da el nombre al síndrome.<sup>(9)</sup>

Las principales manifestaciones clínicas del síndrome consisten en la ingestión del propio cabello o cabello ajeno, que al acumularse genera un tricobezoar que llega a entorpecer el tránsito abdominal, lo que, a su vez, provoca un cuadro agudo de obstrucción intestinal. Si no se realiza una detección precoz de la complicación se puede producir isquemia y necrosis intestinal.<sup>(8,9)</sup>

El propósito del presente estudio es describir los elementos clínicos y diagnósticos del síndrome de Rapunzel mediante una presentación de caso.

## **Presentación del caso**

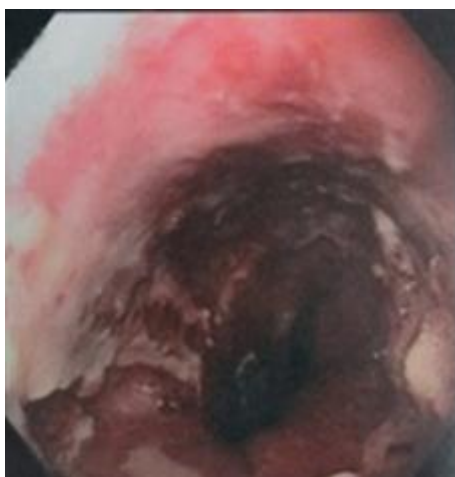
Paciente femenina de 25 años de edad, con diagnóstico de LES y fibromialgia de 3 años de evolución para lo cual llevaba tratamiento diario en el momento de asistir a consulta de emergencia con 200 mg de hidroxiclороquina, 100 mg de ácido acetil salicílico, 850 mg de metformina, suplementos vitamínicos y 10 mg diarios de prednisona. La paciente mostraba un seguimiento irregular y morosidad para asistir a consulta y realizarse chequeo de laboratorio.

A pesar de haber sido referida en tres ocasiones a interconsulta de psicología, nunca acudió por decisión propia.

Finalmente, la paciente concurrió a la consulta de emergencia del Hospital Provincial General Docente de Riobamba donde refirió un cuadro de 3 días de evolución, que se había exacerbado en las últimas 24 h y que se caracterizaba por náuseas, vómitos en número de tres con contenido alimentario y la presencia de dolor abdominal difuso de moderada intensidad (escala visual análoga de dolor en 7 puntos). Además, presentaba 24 h sin defecar ni expulsar gases.

Como datos significativos al examen físico solo se encontró un abdomen ligeramente globuloso, doloroso a la palpación superficial de forma difusa y con presencia de ruidos hidroaéreos aumentados. Con la sospecha de un abdomen quirúrgico secundario a obstrucción intestinal se realizaron exámenes hematológicos e imagenológicos. Se obtuvo una leucocitosis de  $15,5 \times 10^9/L$ , con presencia del 82 % de segmentados y la existencia de niveles hidroaéreos en la radiografía del tránsito intestinal. Con estos hallazgos se confirma el diagnóstico de obstrucción intestinal y se procede a realizar la intervención quirúrgica.

Durante el acto quirúrgico, se halló una masa tumoral de 6 cm de diámetro y 12 cm de longitud, con una extensión de 5 cm de forma alargada (Fig.). El contenido de la masa tumoral eran cabellos y el cuerpo se encontraba localizado en la región pilórica y la extensión o cola se localizaba en la primera porción del duodeno. Se extrae dicha masa tumoral.



**Fig.** - Masa tumoral hallada durante el acto quirúrgico, constituida por cabello humano. El cuerpo del tumor se encontraba localizado en la región pilórica y la extensión o cola ocupaba la primera porción del duodeno.

La paciente permaneció hospitalizada durante los 7 días posteriores a la intervención quirúrgica y después de una evolución clínica favorable se decide el alta hospitalaria. Durante el periodo

de convalecencia hospitalaria se realizó interconsulta con las especialidades de reumatología, psiquiatría y psicología. En la actualidad, la paciente se mantiene en seguimiento por estas especialidades, mientras que la recuperación y evolución han sido satisfactorias.

## **Discusión**

El LES es una enfermedad que afecta fundamentalmente a mujeres jóvenes.<sup>(2)</sup> Los trastornos inmunitarios que desencadenan la enfermedad causan un proceso inflamatorio mantenido que provoca complicaciones que interesan cualquier órgano.<sup>(10,11)</sup> Sin embargo, en ocasiones se le resta importancia a complicaciones de índole psicológica que pueden llegar a convertirse en trastornos psicológicos y afectar la calidad de vida e, incluso, la propia vida de los pacientes con esta enfermedad.<sup>(12)</sup>

La tricotilomanía se ha considerado como una afección que se encuentra entre el límite de trastornos psicológicos o psiquiátricos, en dependencia del nivel de conciencia del paciente y de su capacidad para poder controlar este hábito. Se presume que las enfermedades crónicas desempeñan un papel fundamental en la aparición y perpetuación de esta conducta.<sup>(13)</sup> La ansiedad, depresión y elevación de los niveles de estrés que generan enfermedades crónicas como el LES pueden desencadenar la aparición de esta conducta en pacientes que encuentran esta actividad como una forma de mitigar las manifestaciones antes señaladas.<sup>(13,14)</sup> Por ejemplo, la fibromialgia, afección reumática que se asocia con gran frecuencia al LES, comprende manifestaciones subjetivas y psicológicas que se vinculan considerablemente con los niveles de estrés.<sup>(12)</sup> Los niveles de ansiedad y depresión son los de mayor significación clínica y frecuencia de presentación.

La lección más importante de este caso se enfoca en la necesidad de tener un seguimiento psicológico de los pacientes con enfermedades crónicas no transmisibles. El tratamiento farmacológico puede llegar a controlar la actividad clínica de este tipo de enfermedades, pero se necesita explorar y mantener la salud psicológica de los pacientes, pues de esta forma se estaría contribuyendo al bienestar biopsicosocial de los pacientes.

El síndrome de Rapunzel es una rara enfermedad y los escasos reportes que existen coinciden en presentar a mujeres jóvenes en quienes el hallazgo principal es la presencia de una masa tumoral constituida principalmente por cabello humano que se localiza a nivel gástrico y que se extiende con una cola hacia las primeras porciones del duodeno.<sup>(9,15,16,17)</sup>

## Conclusiones

El lupus eritematoso sistémico puede condicionar conductas que pueden ser perjudiciales para la salud de los pacientes. Es importante la identificación precoz de conductas como la tricotilomanía y la tricofagia, así como el seguimiento psicológico especializado en pacientes con esta enfermedad.

## Referencias bibliográficas

1. Gil Armenteros R, Solis Cartas U, Milera Rodríguez J, de Armas Hernandez A. Mielitis transversa como debut de un lupus eritematoso sistémico. Rev Cubana Reumatol. 2013 [Acceso 17/03/2020];15(3):209-13. Disponible en: [http://scielo.sld.cu/scielo.php?script=sci\\_arttext&pid=S1817-59962013000300011&lng=es](http://scielo.sld.cu/scielo.php?script=sci_arttext&pid=S1817-59962013000300011&lng=es)
2. Estévez del Toro M, Chico Capote A, Jiménez Paneque R, Marin Gil JM, Castell Perez C, Kokuina E. Supervivencia en pacientes cubanos con lupus eritematoso sistémico: influencia de las características iniciales de la enfermedad. Rev Cubana Med. 2008 [Acceso 17/03/2020];47(3). Disponible en: [http://scielo.sld.cu/scielo.php?script=sci\\_arttext&pid=S0034-75232008000300003&lng=es](http://scielo.sld.cu/scielo.php?script=sci_arttext&pid=S0034-75232008000300003&lng=es)
3. Solis Cartas U, Amador García DM, Crespo Somoza I, Pérez Castillo E. Síndrome de Guillain Barré como forma de debut en el lupus eritematoso sistémico. Rev Cubana Reumatol. 2015 [Acceso 19/03/2020];17(Supl 1):1. Disponible en: [http://scielo.sld.cu/scielo.php?script=sci\\_arttext&pid=S1817-59962015000300007&lng=es](http://scielo.sld.cu/scielo.php?script=sci_arttext&pid=S1817-59962015000300007&lng=es)
4. Palacios Idrovo JP, Freire Palacios MA, Paguay Moreno ÁR, Echeverría Oviedo CM. Pseudoquiste pancreático como complicación de una paciente con lupus eritematoso sistémico. Rev Cubana de Reumatol. 2019 [Acceso 16/03/2020];21(1 Supp. 1). Disponible en: <http://www.revreumatologia.sld.cu/index.php/reumatologia/article/view/684>
5. Dias da Silva Fernández JM. Tricotilomania na análise de uma criança. Jornal de Psicanálise. 2017 [Acceso 16/03/2020];50(92):195-208. Disponible en: [http://pepsic.bvsalud.org/scielo.php?script=sci\\_arttext&pid=S0103-58352017000100015&lng=pt&tlng=pt](http://pepsic.bvsalud.org/scielo.php?script=sci_arttext&pid=S0103-58352017000100015&lng=pt&tlng=pt)
6. Mariana M, Navarro C, Torre C, Galimberti L. Rol de la tricoscopia en el diagnóstico de un caso de tricotilomanía. Med Cutan Iber Lat Am. 2016 [Acceso 17/03/2020];44(1). Disponible en: <https://www.medigraphic.com/cgi-bin/new/resumen.cgi?IDARTICULO=67780>

7. Yautibug Sagñay TS, Barba Rodríguez RM, Lucero Tapia JL, Lucero Tapia MP, Solis Cartas U. Tricobezoar: presentación de caso. Rev Cubana Reumatol. 2019 [Acceso 19/03/2020];21(1 Suppl. 1). Disponible en: <http://revreumatologia.sld.cu/index.php/reumatologia/article/view/739>
8. López Arias L, Ramírez González G, Montero Verdecia Y, Ramos Socarrás A, León Fonseca M. Síndrome de Rapunzel. Presentación de un caso. 16 de Abril. 2019 [Acceso 18/03/2020];56(265):123-7. Disponible en: [http://www.rev16deabril.sld.cu/index.php/16\\_04/article/view/552](http://www.rev16deabril.sld.cu/index.php/16_04/article/view/552)
9. Noriega Maldonado O. Síndrome de Rapunzel. Rev Gastroenterología y Hepatología. 2005 [Acceso 16/03/2020];28(4):259-61. Disponible en: <https://www.elsevier.es/es-revista-gastroenterologia-hepatologia-14-articulo-sindrome-rapunzel-13073100>
10. Solis Cartas U, Andramuño Núñez VL, Ávalos Obregón MD, Haro Chávez JM, Calvopiña Bejarano SJ, Yambay Alulema ÁD, *et al.* Relación entre tiroiditis autoinmune y lupus eritematoso sistémico. Rev Cubana de Reumatol. 2020 [Acceso 19/03/2020];22(1). Disponible en: <http://www.revreumatologia.sld.cu/index.php/reumatologia/article/view/715>
11. Lara Freire ML, Solis Cartas U, Valdés González JL, Calvopiña Bejarano SJ, Prada Hernández DM, Martínez Larrarte JP. Subcorneal pustular dermatosis as the debut of a patient with systemic lupus erythematosus. Rev Cubana Reumatol. 2017 [Acceso 18/03/2020];19(Suppl 1):228-30. Disponible en: [http://scielo.sld.cu/scielo.php?script=sci\\_arttext&pid=S1817-59962017000400011&lng=es](http://scielo.sld.cu/scielo.php?script=sci_arttext&pid=S1817-59962017000400011&lng=es)
12. Muñoz Balbín M. Equilibrio psicológico. La esencia del enigma en el tratamiento de pacientes con fibromialgia. Rev Cubana Reumatol. 2015 [Acceso 17/03/2020];17(Suppl 1):1-11. Disponible en: [http://scielo.sld.cu/scielo.php?script=sci\\_arttext&pid=S1817-59962015000300006&lng=es](http://scielo.sld.cu/scielo.php?script=sci_arttext&pid=S1817-59962015000300006&lng=es)
13. Lánigan Gutiérrez ME, García Elena N. Niveles de autoestima en pacientes con diagnóstico de lupus eritematoso sistémico. Rev Cubana Reumatol. 2017 [Acceso 18/03/2020];19(1). Disponible en: [http://scielo.sld.cu/scielo.php?script=sci\\_arttext&pid=S1817-59962017000100001&lng=es](http://scielo.sld.cu/scielo.php?script=sci_arttext&pid=S1817-59962017000100001&lng=es)
14. Ariza K, Isaza P, Gaviria AM, Quiceno JM, Vinaccia S, Alvarán L, *et al.* Calidad de vida relacionada con la salud, factores psicológicos y fisiopatológicos en pacientes con diagnóstico de lupus eritematoso sistémico -LES. Terapia psicológica. 2010 [Acceso 16/03/2020];28(1):27-36. Disponible en: <https://dx.doi.org/10.4067/S0718-48082010000100003>

15. Loja D, Alvizuri J, Vilca M, Sánchez M. Rapunzel syndrome: gastroduodenal trichobezoar. An Fac Med. 2003 [Acceso 16/03/2020];64(1):71-7. Disponible en: [http://www.scielo.org.pe/scielo.php?script=sci\\_arttext&pid=S1025-55832003000100010&lng=es](http://www.scielo.org.pe/scielo.php?script=sci_arttext&pid=S1025-55832003000100010&lng=es)
16. Aguilar Arauz M, Rodríguez Gutiérrez F, Hernández Mena C. Síndrome de Rapunzel: reporte de un caso. Acta Med Costarric. 2016 [Acceso 17/03/2020];45(2):80-3. Disponible en: [http://www.scielo.sa.cr/scielo.php?script=sci\\_arttext&pid=S0001-60022003000200011&lng=en](http://www.scielo.sa.cr/scielo.php?script=sci_arttext&pid=S0001-60022003000200011&lng=en)
17. Anzieta J, Felmer O, Gabrielli M, Venturelli F, Sánchez G, Torrijos C. Intestinal obstruction due to a trichobezoar or Rapunzel Syndrome: Report of one case. Rev Med Chile. 2008 [Acceso 18/03/2020];136(8):1027-30. Disponible en: [https://scielo.conicyt.cl/scielo.php?script=sci\\_arttext&pid=S0034-98872008000800010&lng=es](https://scielo.conicyt.cl/scielo.php?script=sci_arttext&pid=S0034-98872008000800010&lng=es)

### **Conflicto de interés**

Los autores declaran que no tienen conflicto de intereses.

### **Contribución de los autores**

Tatiana Silvia Yautibug Sagñay: Participó en la concepción de la investigación, búsqueda de información, redacción y revisión final del artículo.

Bolívar Fernando Guala Taipe: Participó en la concepción de la investigación, búsqueda de información y redacción del artículo.

María José Zúñiga Rodríguez: Participó en la concepción de la investigación, búsqueda de información y redacción del artículo.

Norma Elizabeth Mullo Evas: Participó en la concepción de la investigación, gestión de las referencias bibliográficas y redacción del artículo.