

Gammopatías monoclonales de significado clínico en reumatología

Monoclonal gammopathies with clinical significance in rheumatology

Alejandro Antonio Reibaldi *¹ <http://orcid.org/0000-0002-2101-1265>

Lorena Sager¹ <https://orcid.org/0000-0001-5732-299x>

Romina calvo¹ <https://orcid.org/0000-0003-2848-5030>

Alberto Ortiz ¹ <https://orcid.org/0000-0001-9494-3576>

Susana Roverano ¹ <https://orcid.org/0000-0002-9417-6677>

Sergio Paira ¹ <https://orcid.org/0000-0002-5530-3768>

¹ Hospital José María Cullen. Servicio de Reumatología, Argentina.

Autor para la correspondencia: alejandroreibaldi@outlook.com

RESUMEN

Introducción: Las gammapatías monoclonales son un grupo amplio de enfermedades de células hematológicas con expresión clínica variable, con afectación sistémica o localizada. Muchos de estos trastornos simulan patologías reumáticas, pudiendo presentarse previamente o posterior a la enfermedad de base, por lo cual dificulta su diagnóstico.

Objetivo: Comunicar cinco pacientes con manifestaciones clínicas de enfermedades reumáticas con diagnóstico final de enfermedades oncohematológicas.

Métodos: Describimos los aspectos más relevantes de pacientes asistidos en nuestro servicio de reumatología a través de la revisión de historias clínicas.

Cuatro pacientes presentaron mieloma múltiple manifestado como: 1) síndrome de Schnitzler, 2) xantogranuloma del adulto y amiloidosis, 3) aplastamientos vertebrales múltiples, 4) falla renal aguda; y el 5to paciente se presentó simulando una vasculitis sistémica con afectación multiorgánica y diagnóstico final de linfoma intravascular.

Conclusión: A partir de la serie de casos analizados concluimos que las manifestaciones reumáticas de las enfermedades oncohematológicas deben ser tenidas presentes en el accionar diario para evitar la demora diagnóstica y los tratamientos innecesarios.

Palabras clave: mieloma múltiple; gammopatías monoclonales; inmunoglobulinas; xantogranuloma; manifestaciones reumáticas de cáncer; linfoma intravascular; amiloidosis.

Abstract

Introduction: monoclonal gammopathies are a broad group of diseases from hematopoietic cells with variable clinical features and systemic or limited involvement. These entities could begin as a rheumatic disease, even previously to the diagnosis of MG.

Objective: to describe five patients with rheumatic manifestations that lately were diagnosed as monoclonal gammopathies.

Methods: we describe the more relevant features of five patients assisted in our rheumatology center. Four patients were diagnosed with multiple myeloma that begins as: 1) Schnitzler's syndrome, 2) Adult-onset xanthogranuloma and amyloidosis, 3) multiple vertebral fracture, 4) acute kidney failure. The 5th patient has a vasculitis-like syndrome due to an intravascular lymphoma.

Conclusion: the rheumatic-like syndromes are infrequent but we should take into account this diagnosis in our clinical practice for rapid diagnostic and correct treatment.

Keywords: multiple myeloma; monoclonal gammopathies; immunoglobulin; xantogranuloma; rheumatic-like cancer; intravascular lymphoma; amyloidosis.

Recibido: 20/06/2020

Aprobado: 14/09/2020

Introducción

Una gammopatía monoclonal siempre es el resultado de una proliferación de células clonales⁽¹⁾ Existen entidades ampliamente reconocidas en asociación a las discrasias de células sanguíneas, entre ellas los sistemas que se afectan con mayor frecuencia son: el sistema nervioso, tanto central como periférico como en la polineuropatía del síndrome de POEMS; el riñón (gammopatías de significado renal) con necrosis tubular por el depósito

de para proteínas por ejemplo en la amiloidosis (AL); y la piel de mecanismos más complejos y variados.

En cuanto a esto último cabe mencionar el artículo realizado por Lipsker y col,⁽¹⁾ donde propone las “gammapatías de significado cutáneo” y organiza las afectaciones según el mecanismo patogénico en: 1) depósito de inmunoglobulinas (Ig) o paraproteínas (vasculares o extravasculares); 2) actividad biológica de inmunoglobulinas (xantogranuloma necrobiótico); 3) secreción anormal de citoquinas (POEMS, Schnitzler); 4) infiltración de células plasmáticas (plasmocitomas a distancia); 5) desconocido como la cutis laxa.

Este amplio espectro de manifestaciones puede darse previo al diagnóstico de la gammapatía por lo cual es de suma importancia su conocimiento ya que pueden simular enfermedades reumáticas.

Métodos

Estudio descriptivo transversal a través del análisis de historias clínicas de pacientes evaluados en el servicio de Reumatología del Hospital José María Cullen de Santa Fe entre marzo de 2010 y junio de 2019. Incluimos cinco pacientes que fueron estudiados por sospecha de enfermedad reumatológica llegando al diagnóstico final de gammapatía monoclonal.

Resultados

Cuatro de nuestros pacientes presentaron mieloma múltiple (MM) y uno linfoma intravascular (LIV). Dentro de los cuadros clínicos encontramos: un síndrome de Schnitzler; un xantogranuloma asociado a amiloidosis; aplastamientos vertebrales múltiples; falla renal aguda y el último una afectación multisistémica con sospecha de vasculitis primaria.

Casos clínicos

Caso 1: Paciente femenina, de 38 años, sin antecedentes consulta por urticaria crónica caracterizada por lesiones maculopapulares en tronco y raíz de miembros superiores no dolorosas ni pruriginosas ([figural](#)) y perforación del tabique nasal, durante su evolución presenta dolor abdominal, diarrea, hepatoesplenomegalia, dolor óseo, parestesias, livedo reticularis e hipoacusia neurosensorial rápidamente progresiva. En el laboratorio banda

monoclonal IgG y en la biopsia de piel se informa vasculitis leucocitoclástica. Diagnóstico: síndrome de Snichtzler. La paciente desarrollo un MM 9 años después.

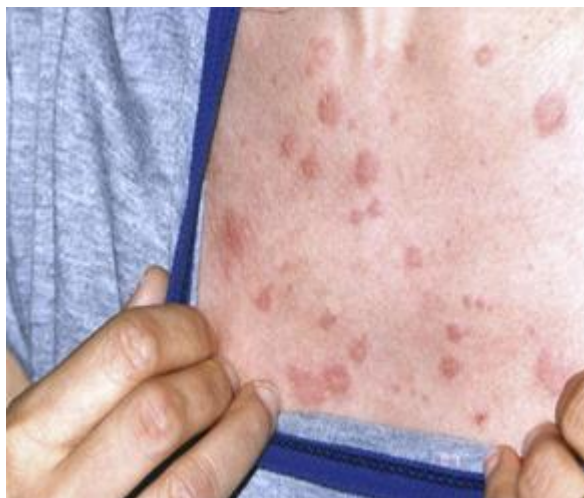

Fig. 1 Lesiones maculopapulares en el tórax propias del síndrome de Snichtzler

Caso 2: Paciente masculino, de 51 años con antecedente de MM hace 13 años tratado y en controles periódicos por hematología. Consulta por edema de párpados bilateral, de coloración amarillenta, de 3 años de evolución que agrega equimosis palpebral bilateral y ulceración del lado derecho. Se realizó una primera cirugía para extirpación de xantelasmas sin estudio de la pieza quirúrgica, con posterior reaparición de las lesiones en mayor grado, momento en el cual se evidenció por anatomía patológica macrófagos cargados de lípidos, sin necrobiosis y tinción positiva con rojo congo. Diagnóstico: xantogranuloma del adulto y amiloidosis AL ([figura 2](#)).

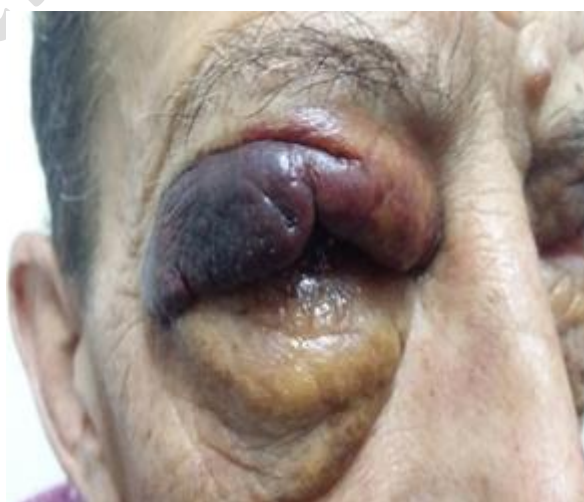

Fig. 2 Lesión tumefacta purpúrica y ulcerada en el párpado derecho

Caso 3: Paciente femenina, de 35 años con dolor lumbar de 3 meses, tipo inflamatorio, sin síntomas neurológicos. En las imágenes radiográficas ([figura 3](#)) presenta aplastamientos vertebrales múltiples, laboratorio con pico gamma monoclonal de tipo IgG, parámetros de metabolismo fosfocálcico normal. Se realiza biopsia de médula ósea compatible con MM. Posterior al diagnóstico esta paciente fue derivada al servicio de oncología para su manejo.

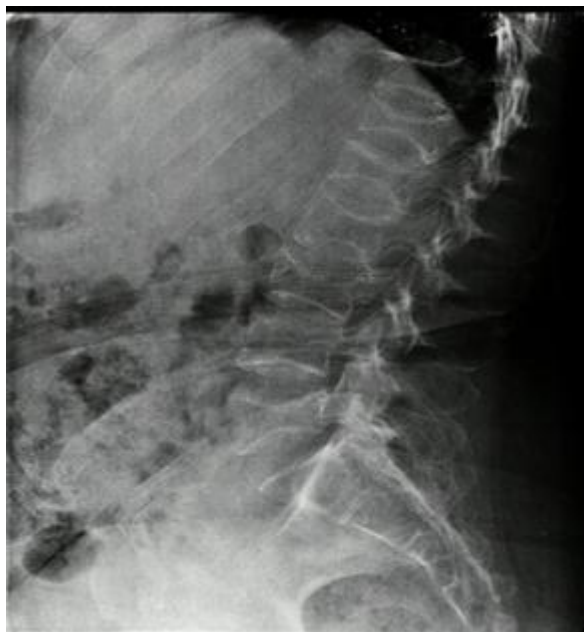

Fig. 3 Aplastamiento múltiple de vertebrales tóraco-lumbares

Caso 4: Paciente masculino, de 61 años con antecedentes de vasculitis leucocitoclástica en piel y adenocarcinoma prostático, inicia con síntomas respiratorios y digestivos inespecíficos, hipertensión arterial, edemas periféricos y derrame pleural, compromiso renal (proteinuria de 3 gr) y hemorragia cerebral, es derivado por sospecha de vasculitis. En los estudios complementarios: plaquetopenia, anemia leve, función renal normal, ferritina mayor a 1000 ng/ml; proteinograma por electroforesis en sangre con hipoalbuminemia, hipogammaglobulinemia severa, aumento de B2 microglobulina, presencia de componente monoclonal IgM cadena liviana Kappa, electromiograma con polineuropatía mixta. En la punción de médula ósea se observa población celular con inmunomarcación compatible con proceso linfoproliferativo B clonal. Agrega lesiones purpúricas en piel ([figura 4](#)) por lo cual se le realiza biopsia de las lesiones y de nervio sural donde se evidencia LIV por lo cual fue derivado a servicio de hematología.

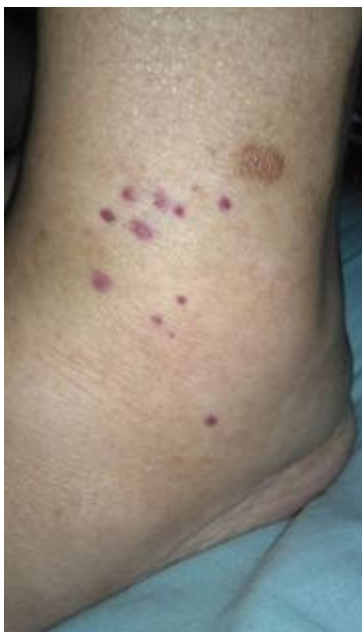


Fig. 4 Lesiones purpúricas en tobillo izquierdo

Caso 5: Paciente femenina, de 46 años que ingresa por falla renal rápidamente progresiva, con oligoanuria y requerimiento de diálisis. Dos meses previos a la consulta refiere evidenciar disminución del ritmo diurético. En los estudios de laboratorio se detecta FAN positivo a títulos 1/640 patrón homogéneo por lo cual se nos solicita valoración por sospecha de glomérulo nefritis lúpica, se realiza biopsia renal y posterior pulso de esteroides. En el informe de anatomía patológica se describe depósito de cadenas livianas por lo cual se inician estudios de gammopatía. Se evidencia 7 % de células plasmáticas en microscopia óptica con citometría compatible con MM y se repite luego con recuento superior al 10 % por lo cual se deriva a hematología para iniciar tratamiento específico.

Discusión

Las discrasias de células sanguíneas engloban trastornos proliferativos de diferentes estirpes, dentro de las neoplasias de linfocitos B encontramos, además de linfomas, las gammopatías como el MM, la gammopatía monoclonal de significado incierto y la amiloidosis por cadenas livianas.⁽²⁾

La proliferación clonal de células plasmáticas da como resultado la secreción del llamado componente “M”, monoclonal o paraproteína, que puede ser de Ig formadas íntegramente, o de alguna porción (cadenas pesadas o livianas); o una combinación de ambas. Presentando la característica imagen de “pico monoclonal” en el proteinograma por

electroforesis, con bandas monoclonales en sangre y orina, que siempre deben solicitarse ante la sospecha de estas enfermedades.⁽²⁾ Es interesante el desarrollo de los mecanismos fisiopatológicos de las diferentes manifestaciones generadas por estas entidades que como mencionamos pueden ser por depósito de Ig o paraproteínas de forma vascular (crioglobulinemia I), o extravascular AL; por actividad biológica de Ig (xantogranuloma necrobiótico); por secreción anormal de citoquinas (POEMS, Schnitzler); por infiltración de células plasmáticas (plasmocitomas a distancia); y de mecanismos desconocidos como la cutis laxa.⁽¹⁾

Nos parece interesante esta serie de casos ya que estos pacientes llegan a la consulta por sospecha de enfermedades reumatológicas por lo cual debemos tenerlos presentes para evitar tratamientos inmunosupresores innecesarios.

La paciente 1 con el síndrome de Schnitzler desarrolló un MM 9 años después. Esta entidad es considerada como un síndrome auto inflamatorio adquirido, dentro de las inflamomasomopatías. Se presentó mucho antes del diagnóstico de MM con urticaria crónica y síntomas sistémicos simulando una vasculitis, luego con el proteinograma por electroforesis se evidenció la banda monoclonal por IgG kappa (aunque es característica la IgM).^(3,4)

Desde el punto de vista fisiopatológico se genera por un aumento de la IL-1B, se desconoce si el componente monoclonal es una causa o una consecuencia de esta liberación.

Este cuadro clínico se encuentra como diagnóstico diferencial de urticaria crónica junto con otras entidades como la crioglobulinemia, vasculitis urticariana hipocomplementémica, deficiencia adquirida de inhibidor C1, síndrome hiper-IgD y enfermedad de Still del adulto.⁽⁵⁾

Existen criterios diagnósticos desarrollados por Dan Lipsker⁽⁵⁾ ([tabla 1](#)), estos son 2 mayores (ambos requeridos): exantema urticariano crónico y gammapatía monoclonal IgG o IgM;⁽⁶⁾ y menores (al menos 2): fiebre intermitente, artralgias/artritis, dolor óseo, linfadenopatía, hepato/esplenomegalia, aumento de la velocidad de sedimentación globular (VSG), leucocitosis y anomalías óseas (por imagen o histología).

El tratamiento de este síndrome era infructuoso hasta el advenimiento de los inhibidores de la IL-1B como el canakinumab.⁽⁷⁾ Esta paciente fue publicada previamente por nuestro grupo.⁽⁸⁾

Tabla 1 Criterios diagnósticos de Dan Lipsker para el síndrome de Schnitzler

Criterios mayores	Críticos menores
1. Rash dérmico urticariano crónico	3. Fiebre intermitente
2. Gammapatía monoclonal (IgM o IgG)	4. Artritis o artralgia
	5. Dolo óseo
	6. Linfadenopatía palpable
	7. Esplenomegalia o hepatomegalia
	8. VSG acelerada
	9. Leucocitosis
	10. Anormalidades óseas (radiológicas o histológicas)

Se requieren los dos criterios mayores y al menos dos menores para el diagnóstico de síndrome de Schnitzler

El paciente 2, también con manifestaciones en piel, presenta dos trastornos asociados a MM pero no relacionados entre sí, inicialmente presentó una lesión de tipo xantogranulomatosa y luego una AL. Con respecto a la primera parece oportuno llamar la atención sobre las denominadas “lesiones xantomatosas”,⁽⁹⁾ granulomas con macrófagos cargados de lípidos que pueden corresponder a dislipidemias de diferentes tipos, causas idiopáticas, o asociada a enfermedades específicas como son las histiocitosis; y en nuestro caso a las gammapatías monoclonales. Es sorprendente la poca importancia atribuida a las lesiones xantomatosas en parpados en la práctica médica, evidenciada por la falta de estudio histopatológico de la pieza quirúrgica. En la segunda muestra evidenciamos macrófagos cargados con lípidos pero sin necrobiosis. Dentro de este síndrome de afectación ocular y periocular las gammapatías toman su lugar, generando mediante la Ig monoclonal actividad de anticuerpos contra rivo flavina que darán xantelasmas y xantogranulomas, de estos uno de los más frecuentemente hallados es el xantogranuloma necrobiótico caracterizado clínicamente por ulcerarse y anatomopatológicamente por necrobiosis.^(10,11) La AL asociada a gammapatías, puede generar pápulas, placas, nódulos, engrosamiento de piel (esclerodermia-like), y muchas veces síntomas sugestivos como el fácil sangrado ante los aumentos de presión (Valsalva) o por contacto mínimo.⁽¹²⁾ Las lesiones purpúricas son particularmente frecuentes en cabeza y cuello, pudiendo evidenciarse en más del 16 % de los pacientes con AL;⁽¹¹⁾ en nuestro paciente el antecedente de MM sumado al tipo de lesión y coloración con rojo congo nos dio la certeza diagnóstica ([figura 2](#)).

El caso 3 ilustra una paciente joven con lo que parecía ser una lumbalgia inflamatoria por lo cual se iniciaron los estudios para su diagnóstico. Los mismos presentaban aplastamientos vertebrales múltiples en los estudios radiológicos ([figura 3](#)). Las dos causas más frecuentes de aplastamiento vertebral son la osteoporóticas y la neoplásica.⁽¹³⁾ En el

MM el dolor lumbar aparece en el 60 % de los pacientes al diagnóstico, brusco (por microfracturas) o crónico y precipitado por los movimientos. Las lesiones líticas pueden encontrarse casi en el 70 % de los pacientes y 20 % presenta osteoporosis, fracturas patológicas y vertebrales.⁽¹⁴⁾ Si bien hay ciertos indicios imagenológicos de fracturas metastásicas, existen comunicaciones que sugieren que la apariencia benigna en resonancia magnética nuclear es una de las formas de aplastamiento vertebral en MM, indistinguible de la osteoporótica.^(15,16)

Fisiopatológicamente la enfermedad ósea en el MM se da por la expansión de células plasmáticas en la médula ósea con destrucción del hueso, estos pacientes tienen un remodelado óseo anormal por incremento de los osteoclastos estimulados, adyacentes a los cuales se ubican las células mielomatosas, y disminución de la formación por los osteoblastos lo que genera lesiones puramente líticas.⁽¹⁷⁾ Cabe resaltar que dentro de la afectación ósea del mieloma encontramos aquellos huesos que presentan actividad de la médula ósea en el adulto como lo son el cráneo, las vértebras, costillas y la porción proximal de huesos largos; por lo cual son estos los lugares propensos a las fracturas patológicas.

En el caso de nuestra paciente el dolor inició posterior a la anestesia raquímedular por cesárea, con lo cual entraría dentro del grupo de pacientes en que se desencadena luego de un trauma leve o dolor espontáneo,⁽¹⁸⁾ para diferenciarlo de la lesión osteoporótica en que suele ser con traumas de mayor intensidad; o de la lumbalgia inflamatoria de comienzo insidioso.

La radiología simple continua siendo el método de estudio inicial en la sospecha de lesiones óseas.⁽¹⁴⁾

En el caso 4 observamos una enfermedad diferente a las anteriores, se trata de una proliferación de células B clonales, un linfoma atípico denominado LIV. Fue definido por la WHO como linfoma de células B extra nodal, difuso, con afectación solo intraluminal de pequeños vasos, principalmente capilares.⁽¹⁹⁾ El diagnóstico es dificultoso y muchas veces post mortem. Se han descrito dos variantes fenotípicas según la afectación: sistema nervioso central y piel (o solo piel); y multiorgánica con falla sistémica y síndrome hemofagocítico, pero su presentación es heterogénea.

Su incidencia es menor a 1 caso por millón de habitantes, y se da entre los 60 y 70 años.⁽²⁰⁾

Los signos más frecuentemente hallados son fiebre (45 %), muchas veces como fiebre de origen desconocido, asociados a deterioro del estado general y pérdida ponderal. La

afectación cutánea en un tercio de los pacientes, con lesiones que van desde placas induradas hasta descamación y lesiones purpúricas. El compromiso del sistema nervioso es frecuente (40 %) en forma de accidente cerebro vascular, sangrados y convulsiones. Aun así cualquier órgano puede estar comprometido.

En nuestro caso como datos orientadores encontramos ciertos marcadores de laboratorio a tener en cuenta: anemia, aumento de LDH, aumento de B2 microglobulina y más específicamente el aumento de la ferritina y la hipogammaglobulinemia severa. Debe llamarnos la atención este último dato debido a que en la mayor parte de los casos es debida a trastornos hematológicos y no reumáticos; en el caso de las gammapatías se debe a la menor producción de anticuerpos normales y a la mayor destrucción (por células reguladoras y aumento de la tasa catabólica de la Ig dependiente de la concentración).⁽²⁾ El diagnóstico definitivo lo brinda la anatomía patológica al evidenciar linfocitos atípicos limitados a luz de los pequeños vasos.

Por encontrarse en estadios avanzados al diagnóstico en la mayoría de los pacientes el pronóstico es ominoso.

La paciente 5 presentó una falla renal rápidamente progresiva y FAN positivo, lo cual presto a confusión.

La falla renal asociada a MM se evidencia en hasta 20 % de los pacientes al diagnóstico de la enfermedad y hasta el 50 % puede desarrollarlo en su evolución.⁽²⁾ Fisiopatológicamente el daño que se genera por la toxicidad de las cadenas livianas monoclonales al depositarse en forma de cilindros (riñón de mieloma) es la causa más frecuente en MM (90 %).⁽²¹⁾ Puede encontrarse en la biopsia inflamación y fibrosis tubulointerstitial, asociada a cilindros de cadenas livianas y proteína de Tam Horsfall como el caso de nuestra paciente. El resto de las alteraciones renales se da por mecanismos menos concretos como la reabsorción masiva de cadenas livianas con estrés oxidativo intracelular, medicamentoso y/o metabólicos (por ejemplo hipercalcemia). Hasta en un 50 % la falla renal es de carácter agudo y habitualmente asociado a un desencadenante.

El diagnóstico se realizó mediante punción aspiración de médula ósea con conteo de células por encima del 10 % en la segunda muestra, tal vez debido al curso de esteroides que recibió.

En cuanto al tratamiento de esta complicación uno de los puntos es la remoción directa de cadenas livianas mediante la diálisis,^(21,22) que probablemente sumado al curso de esteroides que recibió la paciente, haya llevado a su mejoría previo al diagnóstico real.

Nuestra paciente se encuentra actualmente en tratamiento por servicio de hematología, con diuresis espontánea y sin requerimiento de diálisis.

Conclusión

La similitud de las manifestaciones de algunas enfermedades oncohematológicas y las enfermedades reumáticas nos obliga a tener en cuenta características clínicas y analíticas que nos harán sospechar este grupo de enfermedades y llegar a su rápido diagnóstico.

Como propone Lipsker parece ser que el grupo de gammapatías monoclonales de significancia clínica es mucho más amplio de lo que se piensa y difícil de reconocer en aquellos pacientes en los cuales la aparición de estas manifestaciones es previa al diagnóstico final.

Referencias bibliográficas

- 1- D. Lipsker. Monoclonal gammopathy of cutaneous significance: review of relevant concept. Review article. JEADV [internet] 2016 [agosto de 2019]. Disponible en: DOI: 10.1111/jdv.13847.
- 2- Mnshi N; Longo D; Anderson K. Trastornos de células plasmáticas. En: Dan L. Longo et al. Editores. Harrison Principios de Medicina Interna. Décimo octava edición. New York, USA: McGrawHill; 2012 936-944.
- 3- Schnitzler L: Lésions urticariennes chroniques permanentes (érythème pétaoloïde ?) Cas cliniques, n° 46 B. Journée Dermatologique d'Angers 1972.
- 4- Schnitzler L, Schubert B, Boasson M, Gardais J, Tourmen A: Urticaire chronique, lésions osseuses, macroglobulinémie IgM: maladie de Waldenström ? 2ème présentation. Bull Soc Fr Dermatol Syphil 1974, 81:363.
- 5- Lipsker D; The Schnitzler Syndrome. OJRD [internet] 2010 [agosto 2019], 5:38. Disponible en: <http://www.ojrd.com/content/5/1/38>, doi:10.1186/1750-1172-5-38
- 6- de Koning HD, Bodar EJ, van der Meer JW, Simon A, Schnitzler Syndrome Study Group: Schnitzler syndrome: beyond the case reports: review and follow-up of 94 patients with an emphasis on prognosis and treatment. Semin Arthritis Rheum 2007, 37(3):137-48.
- 7- Finucci Curi P. Síndrome de Schnitzler tratado con canakinumab. Revista SAR [internet] 2019 [enero 2020]; 30 (3) 34-37

- 8- Gallo J; Paira S. Síndrome de Schnitzler. Cartas al Editor / Reumatol Clin. 2015;11(2):123–130
- 9- Baykal C; Ekinçi A; Kurtulos D; et al. Review: The clinical spectrum of xanthomatous lesions of the eyelids. IJD [internet] 2017 [septiembre 2019] 1-12. Disponible en:doi: 10.1111/ijd.13637.
- 10-Daoud M; Lust J; Kyle R; et al. Monoclonal gammopathies and associated skin disorders. AAD [internet] 1999 [julio 2019]; Volumen 40, número 4 507-535. Disponible en: [https://www.jaad.org/article/S0190-9622\(99\)70434-2/fulltext](https://www.jaad.org/article/S0190-9622(99)70434-2/fulltext).
- 11-Miguel D; Lukacs J; Illing T; Elsner P. Treatment of necrobiotic xanthogranuloma a systematic review. JEADV [internet] 2017 [agosto 2019] 31, 221–235. Disponible en: DOI: 10.1111/jdv.13786.
- 12-Wettle C; Springinsfeld G; Lipsker D. Cutaneous haemorrhage induced by minimal trauma as a sign of light chain-associated amyloidosis. BJH [internet] 2012 [septiembre 2019]; 159, 383. Disponible en: doi:10.1111/bjh.12050.
- 13-Baixauli R; Garcia N; Hernandez O; CALVO C; Campos Fernandez C. Aplastamiento vertebral no osteoporótico. REEMO [internet] 2004 [agosto 2019] 13(1):21-23. Disponible en: <https://www.elsevier.es/es-revista-reemo-70-articulo-aplastamiento-vertebral-no-osteoporotico-13060566>.
- 14-Contte M; Isnardi S; Sieza Y. Enfermedad ósea en el mieloma múltiple. SAH [internet] 2010 [agosto 2019] vol 14 2:29-40. Disponible en: <http://www.sah.org.ar/Revista/numeros/vol14.n2.29-40.pdf>
- 15-Fiore N; Romano O; Cedola J; Lambre J. Diagnóstico diferencial en aplastamientos vertebrales. Rev. Asoc. Arg. Ortop y traumatología [internet] 2001 [agosto 2019]. Vol. 67, No 1, págs. 6- 15. Disponible en: https://www.aoot.org.ar/revista/1993_2002/2002/2002_1/670101.pdf
- 16-Leucouvet F; Vande Berg B; Maldague B; et al. Vertebral compression fractures in Multiple Myeloma. distribution and appearance at MR imaging. Radiology [internet] 1997 [agosto 2019] 204: 195-199.
- 17-Edwards CM, Zhuang J, Mundy GR. The pathogenesis of the bone disease of multiple myeloma. Bone [internet] 2008 [agosto 2019]; 42: 1007-13. Disponible en: <https://www.ncbi.nlm.nih.gov/pmc/articles/PMC2474770/>
- 18-Smith A; Wisloff F; Samsom D; et al. Guidelines on the diagnosis and management of multiple myeloma. BJH [internet] 2005 [agosto 2019] 132: 410-51. Disponible en: doi:10.1111/j.1365-2141.2005.05867.x

- 19-Garcia Muñoz R; Mediavilla S.; Robles de Castro D; et al. Intravascular large B cell lymphoma. Elsevier [internet] 2014 [agosto 2019] Leukemia Research Reports 3 (2014) 21–23. Disponible en: <https://dx.doi.org/10.1016%2Fj.lrr.2013.12.002>.
- 20-Parera MJ; Peresin Paz RM; Sutovsky DJ; y col. Linfoma intravascular a células B grandes. SAH [internet] 2014 [agosto 2019] vol 18 n3: 287-291. Disponible en: <http://www.sah.org.ar/revista/numeros/vol.18n.3.287.291.pdf>
- 21-Manciola F; Stemberg E. Mieloma múltiple e injuria renal. Hematología [internet] 2013 [agosto 2019] Vol.17 N°3:256-265. Disponible en: www.sah.org.ar/revista/numeros/Vol17n3-Mieloma%20Multiple%20e%20injuria.pdf
- 22-Lee CK; Zangari M; Barlogia B; et al. Dialysis dependent renal failure in patients with myeloma can be reversed by high-dose myeloablative therapy and autotransplant. BMT [internet] 2004 [agosto 2019]; 33:823-828. Disponible en: www.nature.com/articles/1704440.pdf

Conflicto de interés:

Los autores refieren no tener conflicto de interés.

Contribución de los autores

Alejandro Antonio Reibaldi: recolección de datos, organización y redacción del manuscrito. Confección del borrador y de la revisión final que se envió a publicar.

Lorena Sager: contribución en la recolección de datos y la revisión bibliográfica.

Romina Calvo: contribución en la atención de los pacientes, revisión del manuscrito final.

Alberto Ortiz: contribución en la atención de los pacientes, en la revisión del manuscrito y aprobación de la versión final que se envió a publicar.

Susana Roverano: atención de los pacientes. Contribución en la organización y redacción del manuscrito. Revisión de los ítems en idioma inglés. Aprobación de la versión final que se envió a publicar.

Sergio Paira: contribución en la atención de los pacientes y en la revisión del manuscrito. Aprobación de la versión final que se envió a publicar.

artículo aceptado