

**COLANGITIS AGUDA SECUNDARIA A COLEDOCOLITIASIS EN UNA  
PACIENTE CON LUPUS ERITEMATOSO SISTÉMICO.**

**ACUTE CHOLANGITIS SECONDARY TO CHOLEDOCHOLITHIASIS IN A  
PATIENT WITH SYSTEMIC LUPUS ERYTHEMATOSUS**

Jenny Lizeth Llumitaxi Chilquina<sup>1</sup> Orcid: <https://orcid.org/0000-0003-0257-5425>

Narciza Manuela Guamán Guzmán<sup>1\*</sup> Orcid: <https://orcid.org/0000-0002-0945-4549>

Jessica Germania Lema Tayupanda<sup>2</sup> Orcid: <https://orcid.org/0000-0001-7497-8755>

Evelyn Lizeth Vallejo Ochoa<sup>1</sup> Orcid: <https://orcid.org/0000-0002-9104-4994>

Urbano Solis Cartas<sup>3</sup> Orcid: <https://orcid.org/0000-0003-0350-6333>

<sup>1</sup>*Médico General. Universidad Nacional de Chimborazo, Riobamba, Chimborazo, Ecuador.*

<sup>2</sup>*Médico General. Hospital Andino de Chimborazo, Riobamba, Chimborazo, Ecuador. Hospital Andino de Chimborazo.*

<sup>3</sup>*Especialista en Reumatología. Docente de Universidad Nacional de Chimborazo. Docente de la Escuela Superior Politécnica de Chimborazo, Riobamba, Chimborazo, Ecuador.*

**\*Autor por correspondencia:** Email: [silvia\\_johanacb@hotmail.com](mailto:silvia_johanacb@hotmail.com)

## RESUMEN

**Introducción:** la colangitis aguda es una enfermedad inflamatoria de las vías biliares que representa la complicación más frecuente de obstrucción biliar. El abordaje terapéutico requiere tratamiento urgente, valoración de su evolución y generalmente drenaje biliar con la utilización de métodos endoscópicos. **Objetivo:** dar a conocer elementos clínicos, de laboratorio e imagenológicos que permiten diagnosticar la presencia de colangitis aguda secundaria a coledocolitiasis en una paciente lúpica y su manejo terapéutico. **Caso clínico:** paciente femenina, 37 años de edad, que acude a servicios de emergencia con

manifestaciones clínicas, de laboratorio e imagenológicos que permiten diagnosticar colangitis aguda secundaria a coledocolitiasis. **Conclusiones:** La presencia de litiasis en vías biliares desencadena procesos inflamatorios, con síntomas van desde leves a muy graves e implican el manejo intrahospitalario del paciente. La endoscopia, en este caso, colangiopancreatografía retrógrada endoscópica, representa una disminución importante de morbimortalidad en los pacientes, comparada con la utilización de procedimientos quirúrgicos.

**Palabras Clave:** Colangitis; Colangiopancreatografía Retrógrada Endoscópica; Coledocolitiasis; Lupus eritematoso sistémico

#### ABSTRACT

**Introduction:** acute cholangitis is an inflammatory disease of the bile ducts that represents the most frequent complication of biliary obstruction. The therapeutic approach requires urgent treatment, assessment of its evolution and generally biliary drainage with the use of endoscopic methods. **Objective:** to present clinical, laboratory and imaging elements that allow diagnosing the presence of acute cholangitis secondary to choledocholithiasis in a lupic patient and its therapeutic management. **Clinical case:** female patient, 37 years old, who goes to emergency services with clinical, laboratory and imaging manifestations that allow diagnosing acute cholangitis secondary to choledocholithiasis. **Conclusions:** The presence of lithiasis in the bile ducts triggers inflammatory processes, with symptoms ranging from mild to very severe and imply inpatient management of the patient. Endoscopy, in this case, endoscopic retrograde cholangiopancreatography, represents a significant decrease in morbidity and mortality in patients, compared to the use of surgical procedures.

**Key words:** Cholangitis; Cholangiopancreatography, Endoscopic Retrograde; Choledocholithiasis; Systemic lupus erythematosus

**Recibido:** 09/06/2021

**Aceptado:** 15/08/2021

## INTRODUCCIÓN

La colangitis aguda es conceptualizada como inflamación de las vías biliares, es una patología que involucra elementos inflamatorios e infecciosos, con afectación sistémica y que generalmente pone en riesgo la vida del paciente, por lo que requiere tratamiento urgente; se describe como la complicación más frecuente de la obstrucción biliar, con una mortalidad de hasta el 10% en pacientes en los que el drenaje de la vía biliar no se realiza oportunamente.<sup>(1,2)</sup>

Se describe la prevalencia de colelitiasis entre 10 y 15% en Estados Unidos y en Europa, entre el 1 y 3% de los pacientes con esta enfermedad, a pesar de ser asintomáticos, pueden confrontar complicaciones como colecistitis, colangitis y pancreatitis entre otras.<sup>3</sup> Una de las causas más frecuentes de colangitis es la coledocolitiasis, la cual es reportada con un pico de incidencia en personas mayores de 70 años de ambos sexos.<sup>(2,3)</sup>

Generalmente los pacientes que presentan cuadros de colangitis tienen un historial previo de trastornos biliares, incluido el antecedente de la misma patología debido a que esta es recurrente en un alto porcentaje de pacientes, si es que no se soluciona la obstrucción subyacente. Se describe que la recidiva puede alcanzar hasta el 36% de los pacientes.<sup>(3)</sup>

Se describe un variado espectro de manifestaciones clínicas; el 23% de los casos pueden presentarse de forma asintomática y diagnosticarse la afección en forma de hallazgo o al aparecer las complicaciones de la misma. En alrededor del 45% las manifestaciones suelen ser leves en la fase de inicio de la enfermedad; sin embargo, la evolución posterior puede llevar al paciente a la sepsis mortal.<sup>(4)</sup>

La fiebre se revela como el síntoma más común y constante hasta en el 90% de los pacientes; cerca del 60% de los casos muestran ictericia y el 70% manifiesta dolor en hipocondrio derecho. Los síntomas de la triada de Charcot se presentan en el 50% de los casos.<sup>(5)</sup> El 30% muestra confusión mental y shock circulatorio.<sup>(6)</sup> La pentada de Reynolds, indicativo de colangitis grave, se presenta como promedio en el 9% de los pacientes con esta afección.<sup>(4)</sup>

Teniendo en cuenta que la colangitis aguda es una enfermedad sistémica, el diagnóstico debe basarse en el análisis clínico donde se determine la existencia de inflamación,

anormalidades en las pruebas hepáticas, con énfasis en los hallazgos de alteraciones de las vías biliares detectados con técnicas de imagenología.<sup>(6)</sup>

Se han reportado criterios de diagnóstico para la enfermedad que consideran cuatro aspectos específicos:<sup>(2,5)</sup> historial del paciente y los problemas subyacentes vinculados a enfermedades biliares; manifestaciones clínicas existentes y relacionadas a colangitis; resultados de alteraciones de laboratorio, acompañados de sintomatología de inflamación y obstrucción de la vía biliar y, por último, resultados de las pruebas de técnicas de imagen realizadas para determinar si existe obstrucción biliar o que revelen una etiología potencial para colangitis.<sup>(3,6)</sup>

Se refiere que el abordaje terapéutico de los pacientes con colangitis aguda merece una valoración de la evolución de la patología; aquellos que no han alcanzado niveles críticos deben ser tratados con antibióticos y otras medidas sintomáticas y de sostén del equilibrio hemodinámico del paciente.<sup>6</sup> En casos graves se sugiere aplicar de forma prioritaria el drenaje biliar con la utilización de métodos endoscópicos. La descompresión de la vía biliar con la utilización de drenaje biliar puede realizarse por endoscopia de acceso percutáneo transhepático o por cirugía abierta biliar e inclusive puede aplicarse terapéutica mixta; el drenaje biliar es esencial para evitar complicaciones que pueden devenir en mortalidad.<sup>(4-6)</sup>

Es por esto que teniendo en cuenta la frecuente incidencia y prevalencia de la colangitis aguda, el elevado por ciento de complicaciones severas que puede producir y la no poca existencia de reportes sobre esta enfermedad en el Ecuador, se considera necesario el siguiente reporte de caso clínico con el objetivo de dar a conocer los elementos clínicos, imagenológicos y terapéuticos de esta enfermedad.

## **PRESENTACIÓN DEL CASO**

Paciente femenina de 37 años de edad, con antecedentes de lupus eritematoso sistémico controlado, que acude al servicio de emergencia del Hospital General Docente de Riobamba, refiere que, desde hace 6 días, ha presentado dolor abdominal moderado (escala visual análoga de 7), tipo urente, localizado en epigastrio y que se irradia a hipocondrio derecho y espalda en forma de hemicinturón; el dolor se acompaña de náuseas, con vómitos en número de 4, con contenido alimenticio en dos ocasiones. La

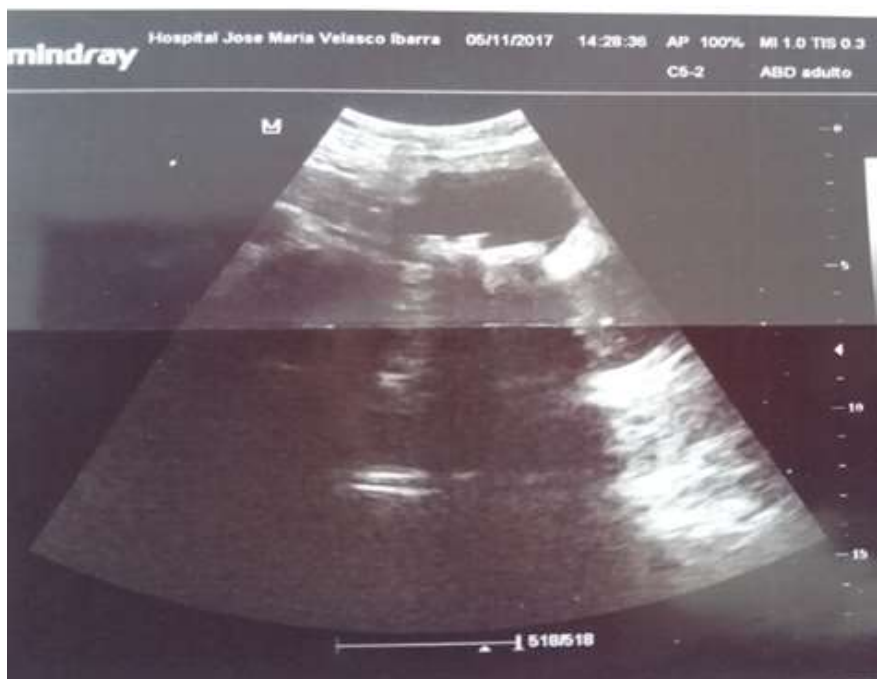paciente refiere fiebre aunque nunca se realizó medición de la temperatura. No mostró evolución favorable con la administración de 150 miligramos (mg) de ranitidina por vía oral cada 12 horas, administrada días previos.

Al examen físico se pudo constatar presencia de ictericia en palmas de las manos y plantas de los pies; la misma se encontraba presente también en las escleras y conjuntivas oculares y se encontró un tinte ictérico generalizado en piel y faneras. Al examen físico del abdomen se encontró la presencia de dolor a la palpación superficial y profunda, de predominio en epigastrio e hipocondrio derecho; se encontró la presencia de un punto de Murphy positivo. Existía cierto grado de sequedad de la mucosa oral.

Teniendo en cuenta la información recolectada mediante la anamnesis y el examen físico se presenta la sospecha coleliscistitis y colelitiasis. Se solicitan exámenes de laboratorio (biometría hemática, química sanguínea, hepatitis B, hematozooario) e imagenológicos (eco de hígado y vías biliares).

En los resultados de laboratorio destaca la presencia de leucocitosis con desviación a la izquierda (14000/mm<sup>3</sup> y neutrófilos 86,2%); se encuentran transaminasas elevadas (transaminasa glutámico-pirúvico en 76 unidades por litro y transaminasa glutámico-oxalacética en 88 unidades por litro); también se encontró aumento de la bilirrubina total a expensas de la directa.

La ecografía abdominal muestra la vesícula biliar distendida, con presencia de imágenes de litiasis en su interior y se observa dilatación de las vías biliares intrahepáticas, lo que se observa en la figura 1.



**Figura 1.** Imagen de ecografía de abdomen superior donde se observa dilatación de las vías biliares intrahepáticas y de la vesícula biliar; con presencia de litiasis en el interior de la vesícula biliar.

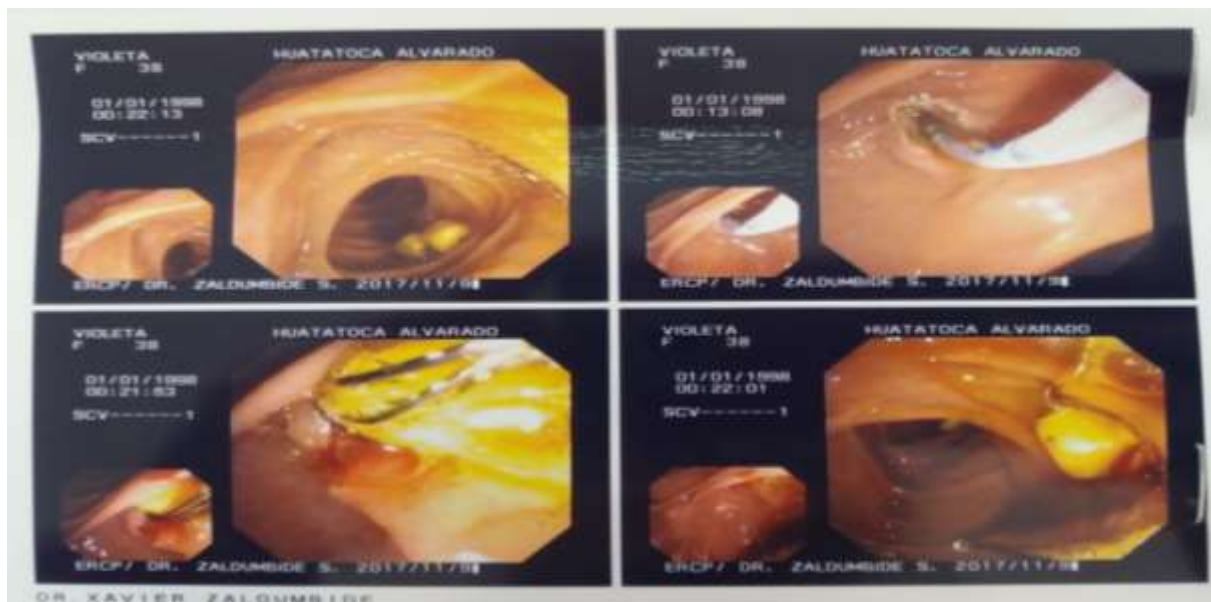
Se comenzó tratamiento de urgencia con la administración de hidratación parenteral con solución salina al 0,9% a 14 gotas por minutos; se administró 40 mg de omeprazol por vía endovenosa y ante la exacerbación del dolor se prescribió el uso de 100 mg intravenoso de tramadol y ondasetrón 8 mg intravenoso.

Se decide ingresar el caso en el servicio de cirugía para la valoración por esta especialidad. La persistencia del dolor, la elevación de la fiebre hasta 39,5°C y la aparición de taquicardias (frecuencia cardiaca de 112 latidos por minuto) influyen en la decisión de modificar el tratamiento. Se incluye ampicilina 2000 mg / sulbactam 1000 mg intravenosa cada 6 horas, ketorolaco 30 mg intravenoso cada 8 horas y paracetamol 1 g vía oral cada 6 horas; posteriormente agrega butil – escopolamina 20 mg IV cada 8 horas. Se orienta una dieta blanda hipograsa y se decide tramitar colangiopancreatografía retrógrada endoscópica (CPRE).

A partir de la evolución, con presencia de los síntomas recurrentes, se decide suspender vía oral y la ampicilina e indicar lactato ringer 1000 ml a pasar 100 ml/hora; igualmente se prescribe el uso de piperaciclina e inhibidores de la enzima polvo para inyección 4000 mg

más 500 mg intravenosa cada 6 horas y fitomenadiona 1 mg intramuscular en ese momento.

Como resultado de la CPRE, realizada al 6to día de evolución de la patología, se ofrecen las conclusiones diagnosticas: colédoco dilatado (mide 11mm), coledocolitiasis (dos litiasis de 10mm cada uno), se realiza papilotomía, seguida de litotriptor mecánica. Se fragmentan los cálculos y se extraen con balón (figura 2).



**Figura 2** Procedimiento CPRE: (1) papilotomía guía (2) Litotriptor guía (3) Cálculo (4) Cálculo

Después de realizar la CPRE la paciente mostró una evolución clínica, de laboratorio e imagenológica favorable. Se decide alta hospitalaria 10 días después de su ingreso. Se mantiene tratamiento con omeprazol 20 mg vía oral diarios por 7 días y control por consulta externa de cirugía. Cuatro meses después de su intervención la paciente se encuentra asintomática y sin recidivas.

## DISCUSIÓN

La colangitis aguda es reconocida como una enfermedad inflamatoria de las vías biliares, producida en la mayoría de los casos por obstrucciones de la vía biliar, con una mortalidad de hasta el 10% en pacientes en los que el drenaje vía biliar no se realiza de manera oportuna. Un reto importante en el diagnóstico de colangitis aguda es diferenciar al 50%



cuya causa es la coledocolitiasis, pues esta no constituye el único sustrato etiopatogénico de la enfermedad.<sup>(1,2)</sup>

Se describe que la enfermedad, de origen litiásico, se presenta principalmente en mujeres mayores de 60 o 70 años de edad y que en el 70% de los casos se presenta clínicamente con la presencia de sintomatología básica denominada triada de Charcot que incluye la presencia de fiebre intermitente que se acompaña de escalofríos, dolor en el hipocondrio derecho e ictericia.<sup>(7)</sup> En el presente caso clínico se trata de una paciente de 37 años de edad que acude al hospital con dolor en hipocondrio derecho, ictericia y fiebre, inicialmente se diagnostica como posible colecistitis o colelitiasis.

Destaca el diagnóstico en una paciente joven, lo cual significa uno de los elementos significativos del estudio al no coincidir con la edad característica de aparición de este proceso. La presencia de manifestaciones clínicas activa la sospecha clínica de la enfermedad y orienta hacia la necesidad de realizar exámenes de laboratorio e imagenológicos que confirmen o descarten la sospecha clínica.

Los pacientes con colangitis se diagnostican fundamentalmente por método clínico; sin embargo, su presentación clínica es variada, en el 80% de los casos son de características leves ascendentes que generalmente responden de buena manera a los tratamientos sintomáticos y que unido a los resultados de exámenes de imagen y laboratorio determinan la presencia del proceso inflamatorio de las vías biliares coincidente con colangitis aguda. Las características clínicas, de laboratorio e imagenológicas de este caso coinciden con lo descrito en la literatura médica.<sup>(1,4)</sup>

Los aspectos de laboratorio que tienden a mostrar la sospecha de un proceso inflamatorio de las vías biliares y que se manifestaron en el caso, son leucocitosis con desviación a la izquierda e incremento de los neutrófilos; así como la presencia de transaminasas y bilirrubinas elevadas.<sup>(7)</sup>

La realización de estudios imagenológicos, en este caso la ecografía abdominal, fue esencial para establecer el diagnóstico definitivo de la enfermedad; se identificó la presencia de masas redondeadas en vesícula biliar con sombra acústica y vías biliares dilatadas. Se describe que el procedimiento más adecuado para el diagnóstico de obstrucciones biliares es la CPRE,<sup>(8)</sup> que debe realizarse sin importar la severidad de la patología, pues, aunque los síntomas desaparezcan o se atenúen, pueden reaparecer con mayor intensidad, de no ser sometidos a un procedimiento de drenaje.<sup>(8,9)</sup>



Al considerar la sintomatología presentada, correspondiente con la triada de Charcot, y los resultados de los exámenes se valora la aplicación de procedimientos endoscópicos que aseguren una resolución adecuada del proceso, con rápida recuperación del paciente y disminución de los riesgos pre, trans y posoperatorios.

Los pacientes que evolucionan a manifestaciones graves denominadas colangitis supuradas obstructivas, agudas o tóxicas, pueden generar una septicemia y la muerte de la vía biliar de no ser drenada oportunamente. En el presente caso se gestiona la realización de la CPRE a partir de la valoración de los resultados de la ecografía abdominal, que posibilita determinar el diagnóstico de colangitis aguda secundaria a coledocolitiasis.

El tratamiento inicial de colangitis aguda consiste en antibióticos carbapenémicos para prevenir problemas de contaminación, para luego de que el cuadro clínico haya cedido, o que no exista respuesta por exacerbación de los síntomas, puede aplicarse el tratamiento definitivo y disminuir riesgos en la cirugía,<sup>(9)</sup> como se materializó en este caso.

Se reporta que la terapia endoscopia elimina la obstrucción biliar definitivamente en más del 90% de los pacientes con cálculos de tamaño inferior a 16 mm de diámetro, ofreciendo muy baja morbilidad. Sin embargo si la condición de la persona y/o el tamaño o número de cálculos obstaculizan la limpieza total del colédoco se recomienda el drenaje con sonda nasobiliar para la descompresión del árbol biliar hasta que el tratamiento definitivo sea factible.<sup>(9,10)</sup>

Esta práctica se aplica en el presente caso, por la presencia de dos cálculos de 10 mm cada uno, extraídos mediante CPRE. Se realiza papilotomía seguida de litotriptor mecánica, se fragmentan los cálculos y se extraen con balón, que ratifica lo probado por otros investigadores relacionado con la eficacia del procedimiento.<sup>(10,11)</sup>

Las complicaciones en los procedimientos endoscópicos, resultan difíciles de predecir y a veces inevitables, de acuerdo a los reportes de investigaciones al respecto.<sup>(11,12)</sup> Estas están vinculadas a pancreatitis, hemorragias o perforación del duodeno, lo que sucede en aproximadamente el 8% de los enfermos. En el presente caso la paciente no confronta complicación alguna.

Una vez realizado el procedimiento endoscópico se ofreció seguimiento intrahospitalario por los especialistas en cirugía durante cuatro días más hasta lograr la estabilidad

hemodinámica de la paciente y evitar complicaciones. Al décimo día se da alta domiciliaria y se indica control por consulta externa de cirugía.

Los procesos inflamatorios de las vías biliares son patologías frecuentes de causas variadas. La colangitis aguda puede ser secundaria a coledocolitiasis que de no ser aplicados los procedimientos para el diagnóstico y el drenaje biliar puede desencadenar complicaciones severas.

## **CONCLUSIONES**

La presencia de litiasis en vías biliares desencadena procesos inflamatorios en vías biliares, con síntomas que pueden ir desde leves hasta muy graves e implican el manejo intrahospitalario del paciente. La endoscopia, en este caso, la CPRE representa una disminución importante de morbimortalidad en los pacientes, en comparación con la utilización de procedimientos quirúrgicos.

## **REFERENCIAS BIBLIOGRAFICAS**

1. Almirantea B, Pigrau C. Colangitis aguda. [Internet]. 2010 [citado 2019 Jul 29]; 28:18-24. Disponible en:  
<https://www.sciencedirect.com/science/article/pii/S0213005X10700264>  
[https://doi.org/10.1016/S0213-005X\(10\)70026-4](https://doi.org/10.1016/S0213-005X(10)70026-4)
2. Ricardo AM, Arango LA. Validez diagnóstica de la endosonografía biliopancreática en el diagnóstico de colangitis aguda secundaria a obstrucción biliar. [Internet]. 2017 [citado 2019 Jul 28];32(3):11-8. Disponible en:  
<http://www.scielo.org.co/pdf/rcg/v32n3/0120-9957-rcg-32-03-0216.pdf>
3. Kimura Y, Takada T. TG13 current terminology, etiology, and epidemiology of acute cholangitis and cholecystitis. [Internet]. 2013 [citado 2019 Ago 01]; 20(1). Disponible en:  
[https://www.researchgate.net/publication/234105086\\_TG13\\_current\\_terminology\\_etiology\\_and\\_epidemiology\\_of\\_acute\\_cholangitis\\_and\\_cholecystitis](https://www.researchgate.net/publication/234105086_TG13_current_terminology_etiology_and_epidemiology_of_acute_cholangitis_and_cholecystitis)
4. Jara Zozaya I. Colangitis aguda. Revista Electrónica Anestesiología [Internet]. 2015 May [citado 25may 2019]; 7(5):1. Disponible en:  
<http://revistaanestesiologia.org/index.php/rear/article/view/169>

5. Kiriyaama S, Takada T. TG 13 guidelines for diagnosis and severity grading of acute cholangitis. [Internet].2013 Ene [citado 2019 Jul 29]; 20(1). Disponible en: <https://www.ncbi.nlm.nih.gov/pubmed/23307001> DOI:[10.1007/s00534-012-0561-3](https://doi.org/10.1007/s00534-012-0561-3)
6. Bossen L, Granbsk H, Ott P, Jepsen P. Prognosis in patients with primary biliary cholangitis based on histological stage at diagnosis. A nationwide population-based study. *Journal of Hepatology*. [Internet].2018 [citado 2019 Jul30];68. Disponible en: [https://www.journal-of-hepatology.eu/article/S0168-8278\(18\)30679-2/fulltext](https://www.journal-of-hepatology.eu/article/S0168-8278(18)30679-2/fulltext)
7. Chao González L, Valenzuela Aguilera KY, Barroso Márquez L, Cepero Valdés M, Hernández Iglesias Z, Tusen Toledo Y. Colangiopancreatografía por resonancia magnética y colangiopancreatografía retrógrada endoscópica en el diagnóstico de la coledocolitiasis. *Investigaciones Medicoquirúrgicas*. [Internet] 2016 [citado 2019 Jul 29];8(1):27-38. Disponible en: <http://www.revactamedicacentro.sld.cu/index.php/amc/article/view/255/407>
8. Castillo P, Karelovic S. Diagnóstico y tratamiento endoscópico de la coledocolitiasis. *Cuadernos de Cirugía*. [Internet] 2018 [citado 2019 Mayo 24] 14(1):12-7. Disponible en: <http://revistas.uach.cl/index.php/cuadcir/article/view/1993>
9. Tabibian JH, Talwalkar JA, Lindor KD. Role of the microbiota and antibiotics in primary sclerosing cholangitis. *BioMed Research International*. [Internet]. 2013. [citado 2019 Jul 28];7(2):11-7. Disponible en: <https://www.hindawi.com/journals/bmri/2013/389537/>
10. Felmer E, Vásquez Y, Yusef L, Alliende R, Cárcamo I. Resultados del drenaje endoscópico de la vía biliar en el tratamiento de la colangitis aguda. *Cuadernos de Cirugía*. [Internet]. 2018 [citado 2019 Jul 28];20(1):16-20. Disponible en: <http://revistas.uach.cl/index.php/cuadcir/article/view/2395>
11. Braña ML, Díaz ER, Castro RG, Peláez MR, García VÁ, González AS. Colangitis aguda recurrente: Estado actual del problema. *Endoscopy* [Internet]. 2017 [citado 2019 Jul 24];49(11):87-93. Disponible en: <https://www.thieme-connect.com/products/ejournals/html/10.1055/s-0037-1607617>
12. Facundo H, Hernández G, Ceballos J, Ponce de León E, Garzón M, Varón A et al. Endoscopic-radiologic rendezvous for biliary obstruction management: Case report and literature review. *Rev. Gastroenterol. Perú* [Internet]. 2018 [citado 2019 Jul 22];38(2):204-8. Disponible en: [http://www.scielo.org.pe/scielo.php?script=sci\\_arttext&pid=S1022-51292018000200016&lng=es](http://www.scielo.org.pe/scielo.php?script=sci_arttext&pid=S1022-51292018000200016&lng=es).

### **Conflictos de intereses**

Los autores no refieren conflictos de intereses

### **Contribución de los autores**

Jenny Lizeth Llumitaxi Chilquina: participó en la concepción de la investigación, búsqueda de información y redacción del manuscrito.

Narciza Manuela Guamán Guzmán: participó en la concepción de la investigación, búsqueda de información y redacción del manuscrito.

Jessica Germania Lema Tayupanda: participó en la concepción de la investigación, búsqueda de información y redacción del manuscrito.

Evelyn Lizeth Vallejo Ochoa: participó en la concepción de la investigación, búsqueda de información y redacción del manuscrito.

Urbano Solis Cartas: participó en la concepción de la investigación, búsqueda de información y revisión final del manuscrito.